Prologue

임상의로서의 출발점

1 치과의사가 되고 처음으로 만난 '낫지 않는 증례'

필자는 1968년에 규슈 치과대학을 졸업했는데, 개업 치과의사였던 아버지께서 "다른 지역에 가지 말고, 우리 의원으로 오렴"이라고 말씀하셔서 아버지의 의원에서 근무하게 되었다. 그리고 "이제부터는 조직학 지식이 필요하니, 일주일에 한 번 대학의 구강병리학 교실에 공부하러 가도록 해"라는 이야기도 함께 들었다.

따라서 졸업한 4월에 당시의 주임 교수였던 Ueno Masayasu(上野正康) 선생님께 인사를 하러 갔다. 그 교실에서 아직도 잊을 수 없는 한마디를 들었다.

"Shimokawa 군, 이 슬라이드를 자네에게 주지. 이 증례 낫지 않아!"

Ueno 선생님은 이렇게 말씀하시고 두 장의 슬라이드를 나에게 주셨다(**그림 1, 2**).

그림 1의 슬라이드 옆에는 'Shimokawa 선생님 124회 근관 치료'라고 쓰여 있었다. **그림 2**의 슬라이드에는 68회……. '무슨 의미일까'라고 생각하고 있는데, Ueno 선생님이 "이것은 자네 아버지가 근관 치료를 했지만 치유되지 않아서 발치한 치아로 제작한 병리조직 표본이네. 이유가 어디에 있는지 확인해달라고 하셨어"라고 말씀하셨다.

필자가 "왜 치유되지 않았을까요?"라고 Ueno 선생님에게 물었는데, 다음의 대답을 들었다.

"문제는 **그림 1**의 동그라미 부분이야. 이 부분이 감염을 일으키고 있지만, 리머나 파일을 넣고 회전시켜도 제거할 수가 없어. 감염 부분을 제거하려면 상당히 큰 치수의 파일까지 확대해야 하니까 치유되지 않아."

"그럼, **그림 2**의 증례는 왜 치유되지 않는 것입니까?"라고 필자는 물었다.

그러자 Ueno 선생님은 "이 부분(**그림 2b** 안의 노란색 삼각형)이 감염되어 있어"라고 말씀하셨다. 그리고 "여기는 제거할 수 없어. 그러니까 아무리 치료해도 치유되지 않지. 배농이 멈추지 않았기 때문에 네 아버지는 결국 발치하고, 나에게 확인해 주길 바란다고 말씀하셨어"라고 하셨다.

그림 2c에 보인 #24의 구강 내 표준 방사선사진은 이 증례의 것이 아니지만, 다근관 치아의 합류부인 빨강 삼각형 부분이 **그림 2b**의 노란색 부분에 해당한다.

▶ 필자(Shimokawa)의 친아버지께서 하신 치료와 Ueno Masayasu 선생님(당시: 규슈 치과대학 주임 교수)의 견해(그림 1, 2)

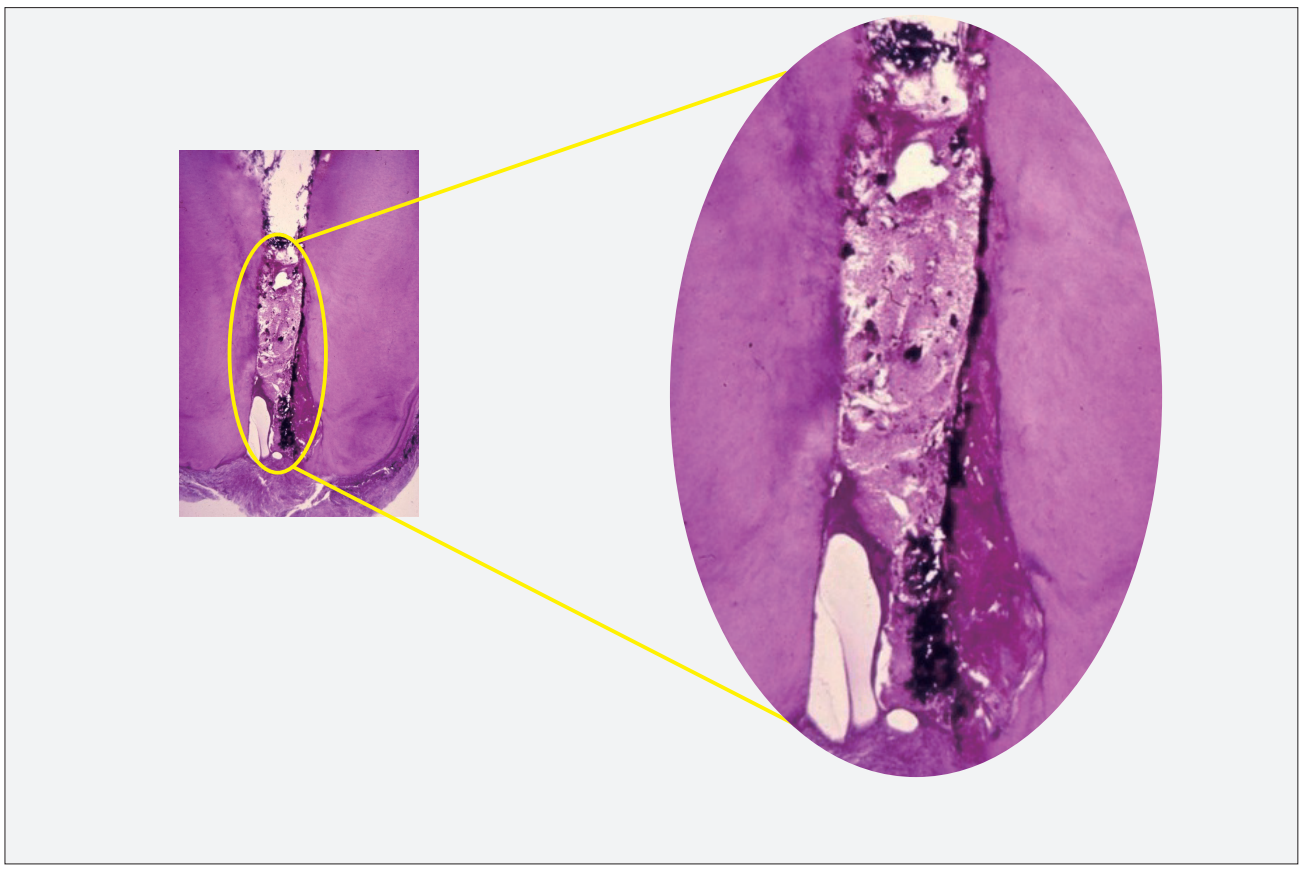

그림 1. 당시의 규슈 치과대학 구강병리학 교실 주임 교수였던 Ueno Masayasu 선생님으로부터 받은 병리조직 표본 슬라이드. 'Shimokawa 선생님 124회 근관 치료'라고 쓰여 있었다. 파일이 도달해 있는 부위보다 근첨측의 노란색으로 둘러싼 부분에 감염 치수 조직이 남아 있다.

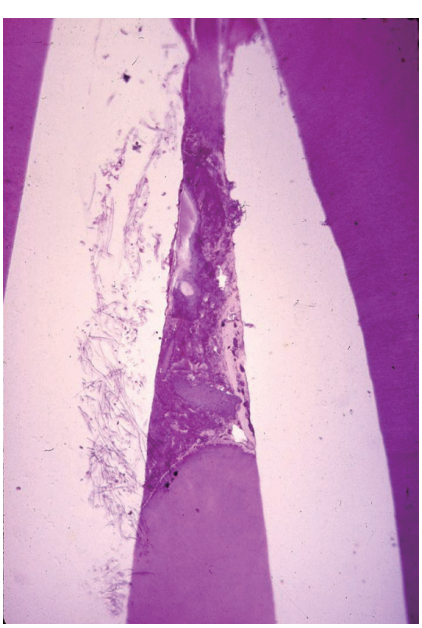

그림 2a. Ueno 교수로부터 받은 슬라이드. 'Shimokawa 선생님 68회 근관 치료'라고 쓰여 있었다. 두 개의 근관을 파일로 적절히 확대한 것으로 생각했다.

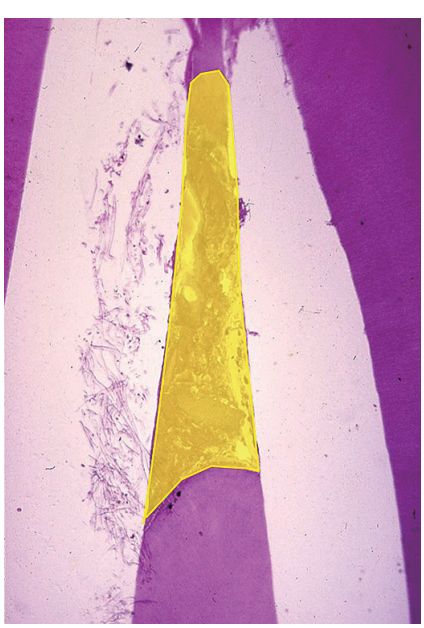

그림 2b. 이러한 다근관 치아에서 근첨측의 합류부에 남아 있는 치수 조직을 파일만으로 제거하기란 불가능하다는 사실을 알 수 있다.

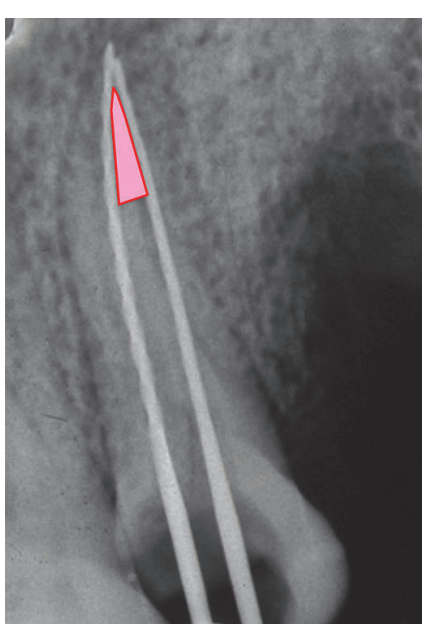

그림 2c. 그림 2b 구강 내 표준 방사선사진의 모식도(방사선사진 증례와 병리조직 표본은 별도 증례).

2 교과서와는 다른 임상의 현실

졸업하고 근관 치료를 한 번도 한 적이 없었던 필자는 대단한 충격을 받았다. '근첨 병변(apical lesion)은 근관 내의 염증발생성 인자(phlogogenic factor)만 제거할 수 있으면 치유된다'고 간단하게 생각했었는데, 이 슬라이드를 보고는 근관 치료의 어려움을 깨닫게 되어 기초 의학의 뒷받침이 있는 임상의 중요성을 인식했다.

그리고 **그림 1**을 잘 보면, 아버지가 리머로 확대하신 수직적 도달 부위는 근첨보다 약 1mm 떨어진 곳으로, 교과서적으로는 이상적이라고 여겨지는 위치이다. 염증발생성 인자는 그 위치보다 근첨측에 남아 있다. 또한 근첨공 부분에서 치주인대와의 경계부는 상아질이며 시멘트질은 흡수되어 있다. 그러면 우리가 대학에서 배운 '근첨부 상아질-시멘트질 경계(apical dentino-cemental junction)'(**그림 3**)라는 말 자체가 이상할 수도 있다는 의문을 가졌다.

▶ 대학 교과서에서 배우는 근첨공의 모식도

생리학적 근첨(공)(Physiological apex)

근관의 근첨부 상아질–시멘트질 경계(apical dentino–cemental junction)를 말한다. 근관 치료에서 말하는 '근첨'이란 일반적으로 이 생리학적 근첨을 의미한다. 여기는 치수와 치주인대 조직의 이행부를 이루고, 해부학적 근첨공에서 보통 0.5~1.0mm 치관측에 있다.

[Suda Hideaki(須田英明), Toda Tadao(戸田忠夫) (편집). 개정판 Endodontics 21. 교토: 나가스에서점, 2004에서 변경 인용]

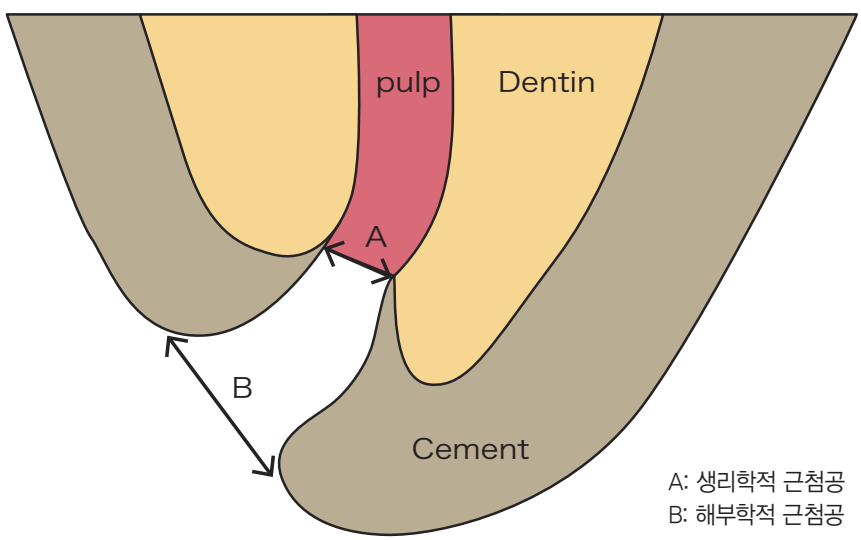

[Ichimaru Nobuko(市丸展子), Suda Hideaki(須田英明), Sunada Imao(砂田今男), Kobayashi Chihiro(小林千尋). 근관 내 사강이 생체에 미치는 영향. 치계전망 1984; 63(4): 689–700에서 변경 인용]

그림 3. 국가고시에 합격하기 위해서뿐만 아니라 근관 치료를 할 때 반드시 기억해야만 하는 근첨공의 이미지이다.

3 처음 근관 치료를 한 증례, 치아를 보존한다는 강한 의지

그 후 아버지가 원장이신 의원에서 일하는 치과의사의 생활이 시작된 셈인데, 아버지께서 "처음 반 년 동안은 치석제거술 이외의 치료를 해서는 안 된다"라고 말씀하셔서 쭉 치석제거술과 치근활택술을 하고 있었다.

수개월 지난 8월의 어느 날, 아버지는 이렇게 말씀하셨다. "내가 내일 진료를 쉬게 되었는데, 만약 신환이 와도 방사선사진만 찍고 치료는 하지 말도록 해!"

그런데 다음날 응급으로 내원한 환자는 초등학교 5학년으로, 코 밑이 심하게 부어 있었다. 방사선사진을 촬영했는데(당시는 코닥 필름이 아니라 한신 필름으로 촬영했음), **그림 4**와 같은 상태였다. "치료하지 마"라고 하신 아버지의 말씀이 떠올랐지만, #11과 #12은 동요가 있고 꽤 부어 있었기 때문에, 처음으로 마취 주사를 하고 부은 곳을 절개하자 대량의 배농을 보였다.

다음날 환자의 부기는 줄었고, 아버지에게 정직하게 필자가 한 치료를 설명하며 그 후의 치료를 부탁했다. 그러자 그렇게도 "치석제거술 이외에는 하지 마라!"라고 말씀하셨던 아버지가 "네가 맨 처음 진찰했으면, 끝까지 책임지고 환자를 치료해라"라고 앞뒤가 맞지 않는 말씀을 하셨다. 지금 생각하면 교육 방침이 그러했을 거라고 조금은 이해할 수 있지만, 결과적으로 필자가 근관 치료를 담당하게 되었다.

4개월이 걸려 치료하고 근관 충전을 했다(**그림 5**). 이때 Ueno 선생님이 보여 주신 슬라이드가 머릿속에 있었으므로, 대학에서 배웠던 교과서적으로 이상적인 근관 충전이 아니라 flush 근관 충전(수직적인 근관 충전재의 위치가 근첨공과 동일)을 목표로 했다. 그러자 아버지께서 "너, 이 #11과 #12을 보존할 생각인 거니?"라고 물으셨다. 동요도 줄고 증상이 없어졌기 때문에, 필자도 "보존할 생각입니다"라고 대답하고 경과 관찰을 기대하고 있었다.

그런데 얼마 되지 않아, 환자의 어머니로부터 "선생님, 남편의 전근이 결정되어 더는 내원할 수 없겠습니다"라는 연락을 받았다. 어쩔 수 없이 급하게 보철 치료를 하고, 환자의 어머니께 "언제까지 유지할지는 모릅니다. 망가지면 전화 주세요"라고 전한 후 내원이 중단되었다.

그러고 나서 필자는 아버지의 의원을 나와 기타큐슈시 고쿠라에서 개업했는데, 이 환자를 처음 치료하고 나서 25년 후(1993년)에 갑자기 본인에게서 전화가 왔다. 환자가 이야기하기를, "부모님께서 혹시 치아가 망가지면 Shimokawa 선생님에게 연락하라고 말씀하셨습니다"라는 것이다. 나는 정말로 놀랐다.

"지금 어디에 계십니까?"라고 묻자, "하카타에서 치료를 받고 있습니다. 이를 빼야 한다는 이야기를 들어서 연락했습니다"라고 한다. "그렇다면 한 번, 제 의원에 오지 않으시겠습니까?"라고 부탁했는데, 흔쾌히 받아들여 주었다.

필자는 '25년을 보존할 수 있었다면, 결과적으로는 이해할 수 있다'라고 생각하면서, 방사선사진을 촬영했다(**그림 6**). 그러자 보존 불가능해진 것은 #21이고, 필자가 치료한 2개의 치아는 이상적인 치유 형태를 나타내고 있었다. **그림 7a**는 술전, **그림 7b**가 25년 후이다. 필자가 생전 처음으로 근관 치료를 한 증례였기 때문에, 기념으로 방사선사진을 가지고 있었다. 이때는 정말로 감동해 눈물이 났다.

이 증례를 비롯하여 필자는 임상의로서 다양한 경험을 해 왔다. 그 증례와 이론을 다음에 차례로 제시한다.

▶ 많은 것을 배운 치과의사 인생 첫 근관 치료 증례(그림 4~7)

그림 4a, b. 초진(1968년 8월). #11과 #12 근첨 주변에 심한 방사선 투과상이 보인다. 근관 치료를 한 번도 한 적이 없는 필자의 손으로 감당할 수 있는 증례라고는 생각할 수 없었다.

그림 5. 초진으로부터 4개월 후 근관 충전을 했을 때(1968년 12월). 대학에서 배운 교과서적으로 이상적인 근관 충전이 아니라, flush 근관 충전(수직적인 근관 충전재의 위치가 근첨공과 동일)을 목표로 했다. 첫 근관 충전치고는 필자가 목표한 대로 잘할 수 있었다.

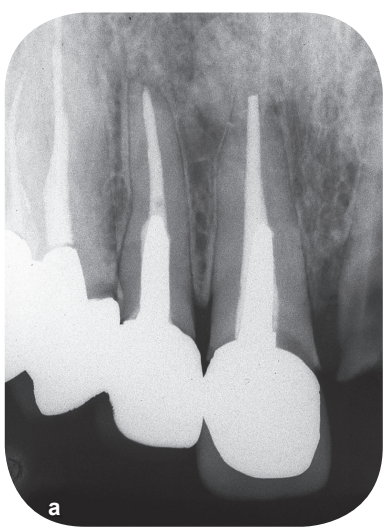

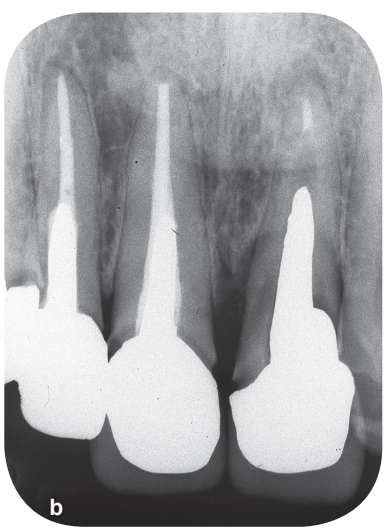

그림 6a, b. 술후 25년의 방사선사진(1993년). 초진으로부터 25년 후에 갑자기 내원했다. 필자가 기대한 이상의 결과였다. Flush 근관 충전을 했음에도 불구하고, 근첨부에는 경조직이 첨가되어 부족 근관 충전처럼 보인다(이 부분에 대해서는 이후의 장에서 해설함).

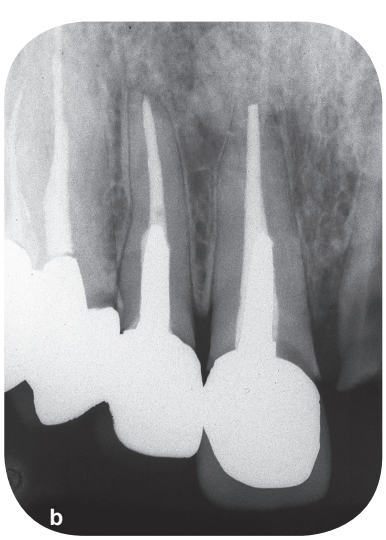

그림 7a, b. 초진(a)과 25년 후(b)의 비교. 초진 때 보인 심한 방사선 투과상은 완전히 사라졌다.