제 1 부
어린이의 구강기능

Chapter 1 어린이 구강의 현재 상황
Chapter 2 조기 발견 및 대응의 첫걸음은 신뢰관계 확립으로부터
Chapter 3 먹는 기능을 어떻게 진단할까
Chapter 4 장애 어린이의 구강기능 및 섭식 · 연하 기능의 문제
Chapter 5 교정치과 의사의 시각에서 본 구강기능의 평가사항
Chapter 6 구강기능의 발달을 촉진하는 지도와 훈련

Chapter 1

어린이 구강의 현재 상황

Shimazu Kisaki (島津貴咲) · Hayashi Ryosuke (林　亮助)

왜 어린이의 구강기능을 진단해야 하나

우리 병원은 18세 이하를 대상으로 한 소아치과 전문 클리닉으로, 초등학교 입학 전후의 연령층을 중심으로 많은 어린이를 매일 진료한다. 어린이의 치아를 지키면서 치열과 구강기능의 정상적인 발달과 구강건강 향상을 목표로 매일매일 진료를 하다 보니, 치열에 문제가 있는 어린이들에게는 '반드시'라고 해도 좋을 만큼 구강기능이상이 수반되어 있음을 알 수 있다.

예를 들어, 비정상적인 연하습관(swallowing habit)과 같이 잘못된 혀의 움직임이 오랜 기간 계속되면, 전치부 개방교합(anterior open bite), 상악전돌(maxillary prognathism), 하악전돌(mandibular prognathism) 등의 증상이 나타난다. 치열의 좋고 나쁨을 결정하는 것은 유전적인 요소뿐만 아니라 구강기능 문제가 깊이 관여하고 있다. 3~5세경에 몸에 익혀야 하는 구강기능이 성숙하지 못하면, 그 후 치열과 악골 성장에 문제를 일으킨다.[1] 구강기능이나 치열에 문제를 가진 채 성장한다는 것은 심신의 발육에도 영향을 주어, 앞으로 치아를 상실할 위험이 큰 구강 환경이라는 것을 의미한다. 어린이의 미래 건강을 위해서도 건강한 구강 환경을 만드는 것은 치과의사의 중요한 역할이라고 생각한다. 그러나 임상 현장에서는 구강기능의 발달 유도나 부정교합의 예방적 개입에 대해 "어떻게 시행하면 좋을지 모르겠다", "접근 방법이나 시기를 모르겠다"는 등의 이야기들을 듣는다.

이 장에서는 오늘날 어린이에게 늘어나고 있는 구강문제, 그리고 임상 현장에서 그 문제를 인식하고 해결하기 위한 핵심에 대해 설명하고자 한다.

1 구강기능과 치열의 성장

1) 구강기능과 치열 성장의 관계

여기에서는 다시 올바른 구강기능과 치열 성장에 대해 확인해 두자. 우선 안정 시에는 입이 다물어져 있어 코로 호흡을 한다. 이때 혀끝(설첨)은 구개 전방에 위치하며, 상 · 하악 치아는 접촉하지 않아 자유공극(freeway space)이 존재한다(그림 1). 연하 시에 상 · 하악 치열

은 단단히 교합하여, 혀를 구개로 밀어 음식물 덩어리를 보낸다(그림 2). 이때 입술은 관여하지 않는다. 저작은 입술을 다물고 혀로 음식물 덩어리를 좌우로 옮기면서 균등하게 씹는 것이며, 질긴 것과 부드러운 것을 구별해 잘게 써는(chopping) 저작과 가는(grinding) 저작으로 나뉜다(그림 3). 이렇게 '올바른 호흡'과 '바르게 씹는 법'을 익힌 어린이의 치열은 구개가 잘 성장하여 유치열에 발육공간(developmental space)이 있고, 하악 구치도 잘 직립되어 있다(그림 4).[2] 즉 올바른 구강기능이 건강한 치열 성장을 촉진하여 건강한 영구치 교합을 확립해 간다.

올바른 호흡, 올바른 연하, 올바른 저작

■ 올바른 호흡

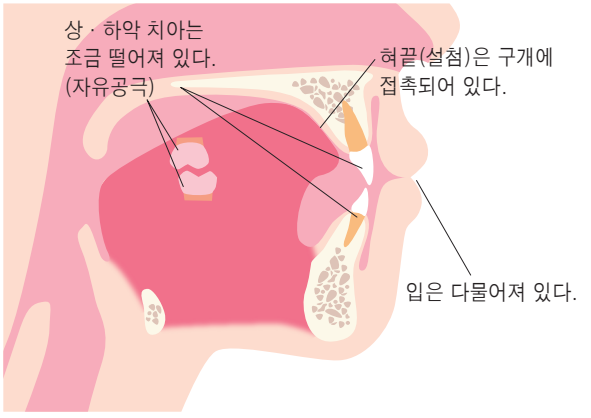

그림 1. 입은 다물어져 있으며 코로만 호흡한다. 이때 혀끝은 구개에 가볍게 접촉되고, 상 · 하악 치아는 조금 떨어진다.

■ 올바른 연하

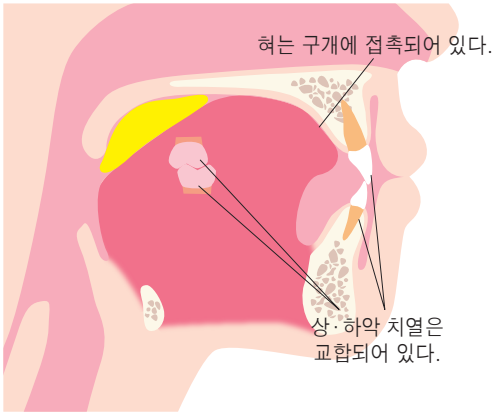

그림 2. 연하의 순간에 혀는 구개의 전방으로 이동하면서 힘을 작용하며, 동시에 상 · 하악 치아는 접촉한다. 이런 일련의 움직임 가운데에서도 입술은 관여하지 않고 편안한 상태로 위치한다.

■ 올바른 저작

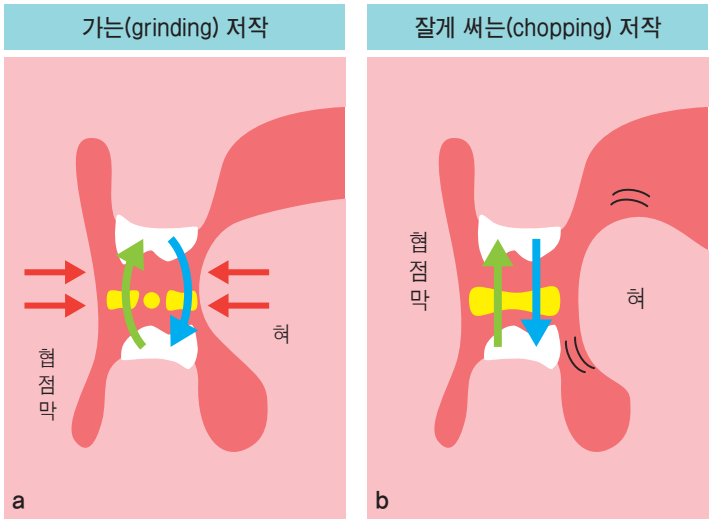

그림 3. a: 가는(grinding) 저작. 질긴 음식물은 상 · 하악 구치를 맞대어 문질러서 갈아 으깨면서 씹는다. 볼과 혀의 협조운동이며, 음식물 덩어리를 좌우로 나누어 좌우 균등하게 씹는다. 근래에 가는 저작을 잘 하지 못하는 어린이가 증가하는 경향이 있다. **b:** 잘게 써는(chopping) 저작. 부드러운 음식물을 씹을 때의 상하운동. 현대인은 이렇게 씹는 일이 많다고 한다. 볼과 혀의 힘 균형이 좋지 않아 이 움직임밖에 하지 못하는 어린이가 증가한다.

올바른 구강기능이 몸에 배어 있는 어린이의 치열

그림 4. 상악은 구개가 잘 발달하여 영구치가 맹출하기 위한 유치 사이의 공간(발육공간)이 충분히 있다. 하악 구치는 바르게 나 있다.

2) 구강기능이 발달하지 않는 요즈음 어린이

요즈음 어린이는 식생활 환경의 변화, 알레르기 질환 증가 등으로 구강기능이 발달하기 어려워짐으로써 구강기능부전으로 인한 부정교합이 증가할 것으로 예상된다. 일본의 경우 2018년에 구강기능 발달부전증이 새로운 병명으로서 보험화된 것을 보아도, 많은 어린이들에 대한 구강기능의 발달 지원이 요구되고 있음을 알 수 있다. 구강기능 발달부전증이란, 어린이의 '먹는 기능', '말하는 기능', '호흡하는 기능'이 충분히 발달되어 있지 않거나 정상적으로 기능을 할 수 없는 상태를 가리킨다.

유아기에 익힌 삼키는 방법이나 먹는 방법은 고착되기 쉬우므로 성인이 되었다고 해서 쉽게 개선되지 않는다. 식사 중에 쩝쩝거리면서 먹거나 빨리 먹거나 음료를 단숨에 삼키는 사람을 본 적이 있을 것이다. 본인 자신은 이러한 먹는 방법에 문제가 있다고 생각하지 않으며 주위에서도 이를 지적하기는 어렵다. 또한 요즈음 젊은이들은 목소리가 가늘고 발음이 약하다는 이야기를 종종 듣는데, 유소년기부터 올바른 발음과 발성을 몸에 익히는 것이 매우 중요하다고 생각한다. 초등학교 입학 전후의 시기가 되어서도 유아 같은 발음을 하는 어린이가 있다. 예를 들면, '사과'를 '타과'로 발음하는 경우에 개인차라고 판단하여 발달을 더 기다릴지, 혀의 기능적 · 형태적 문제로 인식하여 치과적으로 개입할지, 아니면 이비인후과나 언어 전문기관에 의뢰할지 등을 판단해야 한다.

그리고 구호흡을 하며 항상 입을 벌리고 있는 어린이도 점차 증가하는 경향이 있다. 본래 어린이의 기본적인 호흡 양식은 비호흡이며, 입은 보조적인 역할을 한다. 비호흡을 하면 코로 공기를 들이마실 때 공기의 정화, 가습, 습도조절 등이 이루어 진다. 그러나 구호흡을 주로 하는 어린이는 공기 중의 잡균 등이 그대로 폐로 들어가 조직 염증이 쉽게 일어나므로 알레르기 등이 발생하기 쉽다.

이러한 구강기능은 전 생애에 걸쳐 건강하게 살아가기 위해 필요한 기능이므로, 유소년기부터 올바른 구강기능을 몸에 익히는 것이 중요하다.

3) 유소년기부터 구강기능에 대한 대처가 중요한 이유

구강기능은 태어날 때부터 갖추어져 있는 것이기도 하지만, 대부분은 유아기에 주위 사람들을 따라 하거나 부모에게 배우면서 학습하는 것이다. 3~5세경부터 제대로 연하 · 저작 기능을 몸에 익힘으로써 이후 턱의 성장이 양호하게 되며, 또한 성장기의 신체를 위해서도 구강기능은 중요한 역할을 담당한다. 구강기능은 20세 전후에 절정을 맞고, 그 후 연령 증가와 함께 저하된다. 따라서 급격하게 구강기능이 약해지는 고령자의 구강 노쇠(oral frailty)가 사회 문제가 되고 있으므로, 유소년기부터 구강기능을 발달시키는 것의 중요성이 재검토되고 있다(그림 5).

성장기의 구강기능부전 문제를 방치하여 턱의 발달부전이 심해지는 경우가 있다. 어려운 증례의 부정교합은 심한 턱의 발달부전과 구강기능부전이 동반되어 있으며, 그것이 치료를 어렵게 하여 예후를 좋지 않게 만든다(그림 6). 성장기의 문제는 성장기 내에 개선하는 것이 어린이의 장래를 위해 매우 중요하며, 그것을 위해서는 구강기능 문제를 조기에 발견하고, 그것이 습관화하지 않도록 대처하는 것이 필요하다.

유소년기부터 구강기능을 발달시키는 것의 중요성

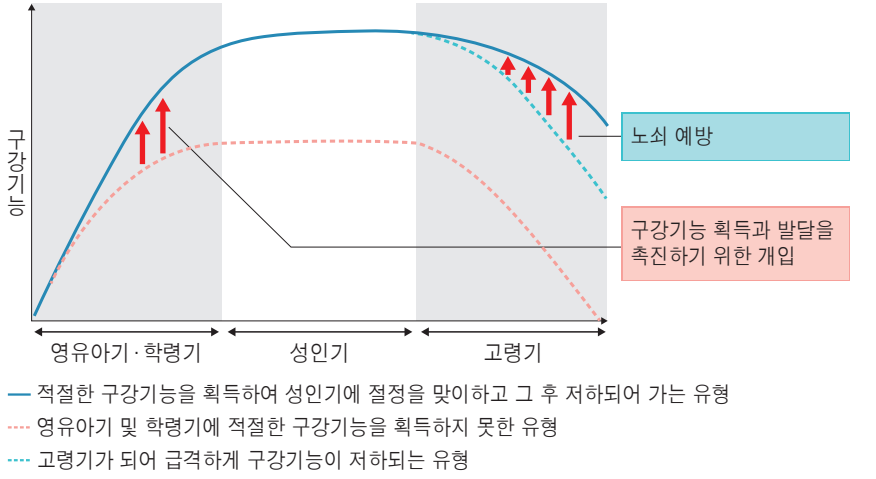

그림 5. 고령기의 구강기능저하를 예방하기 위해서라도 영유아기부터 학령기까지의 적절한 구강기능 획득과 발달을 촉진하는 것이 중요하다.

구강기능부전을 방치하여 생긴 부정교합

그림 6. a: 일상적인 구호흡, 혀 운동기능부전이 습관화되어 있다. 하악의 발육도 좋지 않고 상악전돌형 안모를 보인다. **b:** 유소년기부터 구강기능부전이 계속됨에 따라 상악의 성장이 억제됨으로써 높은 구개궁(high-arched palate)으로 인한 협착치열을 보인다. **c:** 습관적 저위설(lowered tongue posture)이나 일상적인 혀 운동기능이상이 설근을 이완시키고, 저작기능도 약해 구치가 설측으로 경사져 있다.

2 부정교합 발생으로부터 구강기능 문제를 살펴본다

유절치가 빠지고 6개월이 지나도 영구치가 나오지 않는다고 하여 내원한 7세 여아의 증례를 제시한다(그림 7a). 평소 다니던 치과에서는 상 · 하악 영구 전치가 맹출할 때까지 경과를 관찰함으로써 이와 같이 진단받았다. 본원에서 파노라마 방사선사진을 촬영한 결과, 상악 좌측 중절치가 높이 위치해 있으며, 맹출지연이 관찰되고, 상악의 영구치 치배가 비정상적으로 밀집되어 있다(그림 7b). 이 상태는 시간이 경과되어도 해결되지 않을 것으로 생각되며, 장차 영구치의 맹출공간 부족 등으로 인해 부정교합이 심각해질 것으로 예측된다. 구강을 진단해 보면 구개는 협착되어 있으며 구호흡, 비정상적 연하 습관 등 구강기능이상이 나타났다(그림 7c, d).

이러한 경우에는 악골과 그 기능의 발달을 이해하고 '치열의 부정교합 발생을 고려하는' 것이 기본이 된다. 위의 증례에서 상악 전치가 맹출하지 않는 원인은, 상악 협착으로 인한 전치의 맹출공간 부족, 그리고 그 부위에 비정상적인 설압이 일상적으로 부여되고 있다는 것이다. 그렇다면 왜 상악이 협착된 것인가? 그것은 유소년기부터 구호흡이나 혀 기능이상 등이 계속되어 상악의 발육이 억제되었기 때문이다.

앞에서 이야기한 것처럼 이러한 구강기능의 문제와 턱의 성장부전을 원인으로 한 부정교합이 현대의 어린이에게 증가한다고 매일 느끼고 있다. '어린이의 구강 문제'를 조기에 발견하여 부정교합을 예방하기 위한 대책이 지금 필요한 것이다.

부정교합의 원인을 생각하면 구강기능의 문제가 보인다

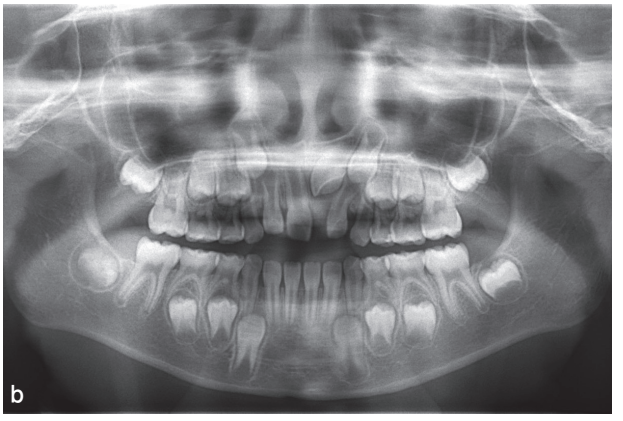

그림 7. a: 상악 좌측 중절치의 맹출공간이 부족하여 상 · 하악 정중선이 뚜렷하게 어긋나 있다. 습관적인 저위설과 비정상적인 연하 습관으로 입이 늘 벌어져 있는 상태다. **b:** 상악 좌측 중절치는 회전되어 있고 높은 곳에 위치해 있다. 후속 영구치의 밀집이 심하여 부정교합이 예측된다.

그림 7. c: 저위설, 비정상적인 연하 습관 등의 구강기능부전은 구개골 형성을 저해하여 구개가 협착된다. **d:** 구호흡이 습관화되어 있으면 입을 다물고 있을 때 위아래 입술의 접합 라인이 산 모양이 되고 턱근육이 긴장한다.

3 진료실에서 체크해야 할 구강기능이상의 징후

어린이들이 안고 있는 구강 문제를 최대한 빠르게 발견하기 위한 구강기능이상의 징후를 몇 가지 소개한다. 아래에 제시한 것은 우리 진료실에서 흔히 볼 수 있는 경우이다. 어린이들에게 이러한 문제가 있어도 본인과 보호자 모두 그것을 깨닫지 못하는 증례가 많으므로, 전문 임상의들은 현장에서 이를 놓치지 않는 눈을 가져야 한다.

1) 구호흡, 입벌리기 등의 구순폐쇄부전

부정교합을 가진 어린이들이 많은데, 이러한 경우는 기본적인 구강기능을 습득할 수 없다. 가장 대표적인 것은 구순폐쇄부전이다. 뚜렷하게 입이 벌어져 구호흡을 하는 어린이도 있고, 본인이나 주위에서도 눈치채지 못할 정도로 살짝만 입이 벌어진 채 구호흡을 하는 어린이도 있다(그림 8). 어느 쪽이든 호흡은 코로 해야 하며, 입술은 꽉 다물어져 있어야 한다.

입을 다물 수 없는 원인으로는 다음과 같은 것들이 있다.

① 입을 다무는 근력이 약하다.
② 비염으로 인해 코로 통기가 잘 되지 않는다.
③ 편도선 비대로 기도가 협착하여 통기 장애가 일어난다.
④ 기질적인 문제는 없지만 구호흡이 습관화되어 있다.

②와 ③의 문제는 전문의와 연계할 필요가 있지만, ①과 ④를 원인으로 하는 구순폐쇄부전은 치과의사가 적극적으로 개입해야 한다고 생각한다. 최근의 조사에 따르면, 안정 시에 입을 벌리고 있는 어린이가 35%에 이른다고 보고되어 있으며, 이 문제는 유소년기 특유의 것이 아니라 12세에서 40% 이상으로 증가된다고 보고되었다(그림 9).[3)]

구강기능이상의 징후: 구순폐쇄부전

■ **가벼운 구호흡**

그림 8. 심하게 입을 벌리고 있는 것은 아니지만 가벼운 구호흡이 습관화되어 있다. 윗입술보다 아랫입술이 더 두꺼우며, 아랫입술이 뒤집어지고 건조해져 있으므로 건습선(dry wet line)이 뚜렷하다.

■ **구순폐쇄부전은 유소년기만의 문제가 아니다**

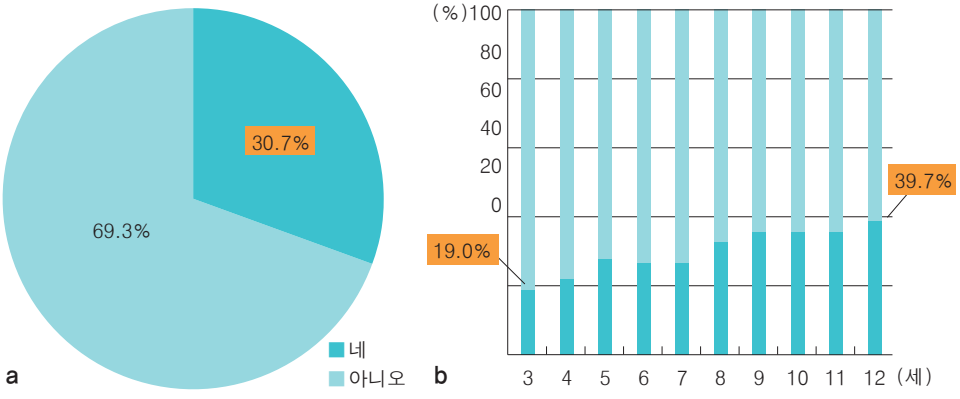

그림 9. 구순폐쇄부전에서 어린이의 비율(a)과 연령별 변화(b). 평소에 입을 벌리는 습관은 영유아 특유의 것이 아니라 나이가 많아짐에 따라 증가하는 경향을 보인다. 12세에서는 40% 정도까지 증가한다.

■ 습관적 저위설

■ 비정상적인 연하

그림 10. a: 혀를 낮은 곳에 놓는 습관. 혀가 하악 전치를 밀고 있으므로 하악 전치가 순측으로 경사져 협측의 치은이 퇴축되어 있다. **b:** 혀의 운동이상의 하나인 연하 시 혀를 내미는 습관. 혀가 일상적으로 상 · 하악 전치 사이로 들어가 입이 벌어지게 된다.

■ 입을 다물고 있을 때 턱의 긴장

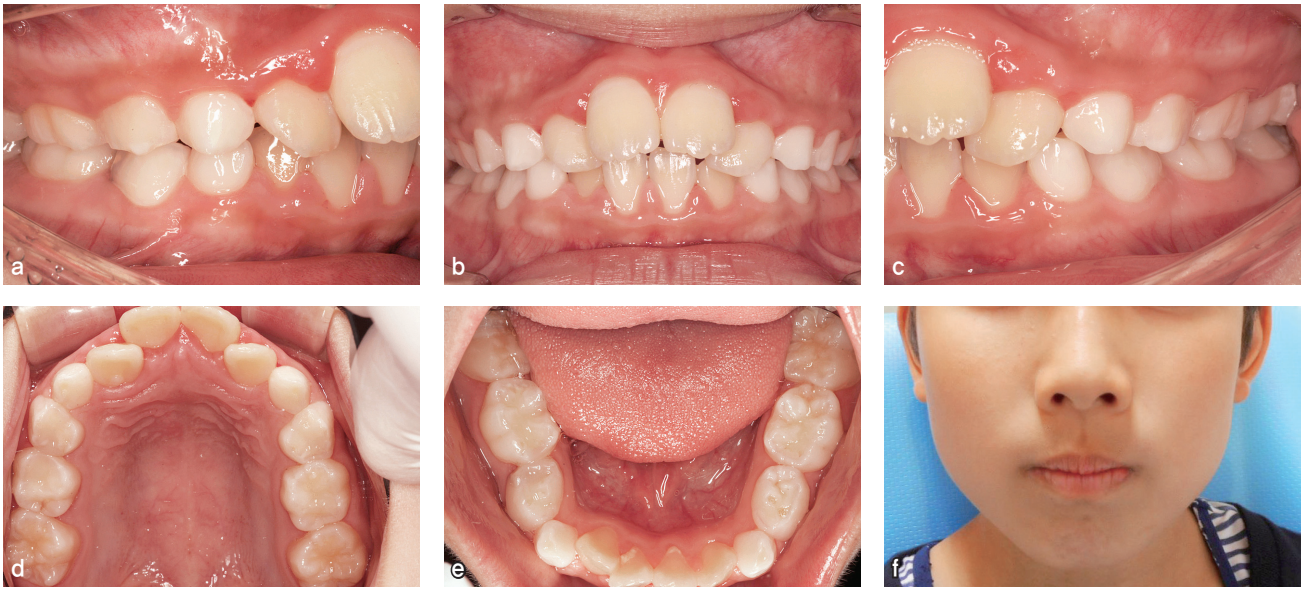

그림 11. 8세 5개월의 남아. 유아기 때부터 저위설과 침을 삼킬 때 혀를 내미는 습관 때문에 상악전돌형 교합이 나타나며, 입을 다물고 있을 때 턱근육이 긴장되어 있다. 상악 영구 전치 맹출 후부터 구순폐쇄부전이 악화되어 있다.

입을 조금이라도 벌리고 있으면, 습관적 저위설이나 비정상적인 연하 습관이 고착되기 쉬워진다(그림 10). 이러한 어린이는 입을 다물고 있을 때 턱에 호두 모양의 긴장이 생기거나(그림 11f), 윗입술이 산처럼 끝이 뾰족한 특징이 있다(그림 12). 입이 벌어져 있는데도 혀를 올바르게 사용하는 어린이는 본 적이 없으므로 입을 벌리는 습관에는 주의해야 한다.

2) 올바른 방법으로 삼키지 못한다

많은 어린이들이 일상적으로 입을 벌리고 있다고 했지만, 그와 마찬가지로 혀 기능에 문제가 있는 어린이들도 많은 것 같다. 갓난아기와 같이 연하 시에 혀를 앞으로 밀어내는 습관, 연하 시뿐만 아니라 안정 시에도 혀를 항상 낮은 곳에 놓는 습관(그림 13)은 조기에 개선되어야 한다. 5세 무렵까지 유아형 연하에서 성숙형 연하

■산 모양의 윗입술

그림 12. 구순폐쇄부전으로 일상적으로 입이 벌어져 있다. 위아래 입술이 뒤집혀 있으며, 윗입술은 산 모양을 띤다.

구강기능이상의 징후: 혀 기능의 문제로 바르게 마실 수 없다

그림 13. 2세 10개월의 여아. 유아형 연하로 인한 혀밀어내기와 입벌리기에 의해 아랫입술 약화로 유절치가 반대교합을 보인다. 얼굴을 보면 일상적인 저위설임을 알 수 있다.

로 완전히 바뀌어야 하는데, 이 시기에 아기가 부드러운 음식만 좋아하여 먹으려 하거나, 젖을 떼지 못했거나, 구호흡을 하여 구강의 힘이 약해지면 바르게 삼키는 법을 몸에 익히기 힘들다.

원래 혀의 사용법 등은 누가 가르쳐주지 않으며, '바르게 마시는 법이 있다'거나 '혀를 올바르게 놓는 부위가 있다'는 것을 사람들은 잘 알고 있지 않은 것 같다. 즉 구강기능부전이 증가하는 요인에는 '본인이나 주위에서도 문제를 알아채기 어렵다'라는 문제가 있다고 생각한다. 따라서 치과의사는 혀 기능의 문제를 초기에 알아채는 눈을 가지는 것뿐만 아니라, 보호자들에게 어린이의 구강 발달에 대해 제대로 이해시키기 위한 교육적인 개입이 필요하다고 생각한다.

3) 놓치지 말아야 할 비정상적인 연하

앞서 이야기한 것처럼 4세 무렵까지 유아형 연하로부터 성숙형 연하로 바뀌어 제대로 삼키는 법을 터득하는 것이 중요하다. 하루에 1,000회 이상 반복하는 연하 시 구강 근육의 사용법은 턱의 성장에 영향을 준다. 성숙형 연하에서는 혀의 배면이 구개에 접촉되고, 상 · 하악 치아는 교합되어 구치부에 교합압이 걸림으로써 교근이 활성화된다(그림 14a). 반대로 갓난아기와 같이 하악위가 안정되지 않는 시기에 이루어지는 유아형 연하는 혀가 위아래 전치 사이로 위치되어, 상 · 하악 위아래의 치조제(alveolar ridge)가 벌어지고 교근이 활성화되지 않는다(그림 14b). 안면이 가장 많이 성장하는 5~7세 시기에 교근을 제대로 사용하는 연하를 반복하는 경우와 이런 구강 근육의 사용법이 미숙한 유아형 연하를 반복하는 경우에는 분명히 턱의 성장에 차이가 나타날 것이다.

4) 씹는 힘이 부족하다

'잘 씹지 않는다', '통째로 삼킨다', '편식한다', '빨리 먹는다', '시간이 오래 걸린다' 등 어린이들의 '먹는 법'에 관한 고민이 있는 보호자가 늘고 있다. 현대 사회는 음식을 쉽게 구할 수 있고, 부드러운 음식을 즐기는 연식화가 진행되고 있다. 이러한 식생활 환경으로 인해 일본인의 저작 횟수는 전후 일본인과 비교해도 50% 이하로 감소했으며, 바르게 씹고 삼키지 못하는 어린이도 증가한다는 것이다.

쩝쩝 소리를 내면서 먹거나 빨리 삼키지 못하는 어린이는 구호흡이나 유아형 연하, 설근의 약화 등이 나타난다. 저작이란 볼과 혀의 협조운동으로 이루어지므로 바르게 씹지 못하는 것은 구강 주위근의 발달이 미숙하다는 것을 의미한다. 씹는 힘을 키우기 위해서는 어린이들에게 맛있는 음식을 먹일 때에도 늘 '바르게 삼킬 수 있는가', '혀 근력은 충분한가', '입술을 다물 수 있는가' 등을 주의 깊게 살펴야 한다.

5) 제대로 발음할 수 없다

초등학교 입학 전후의 시기에도 제대로 발음할 수 없으며, 유아적인 발성을 하는 어린이가 증가한다고 느껴진다. 그 대부분에서 지금까지 이야기한 것과 같은 구강기능부전, 특히 혀의 근력 약화나 움직임의 미숙함이 뚜렷하게 나타나며, 설소대 부착에 이상이 있는 경우도 있다. 그러한 어린이에게는 혀 근력 향상을 위한 훈련 지도를 하거나 설소대절제술을 하는 경우도 있다. 전문적인 개입이 필요한 경우에는 자치단체가 운영하는 언어교실에서 지도를 받도록 조언해 주기도 한다.

구강기능이상의 징후: 유아형 연하의 잔존

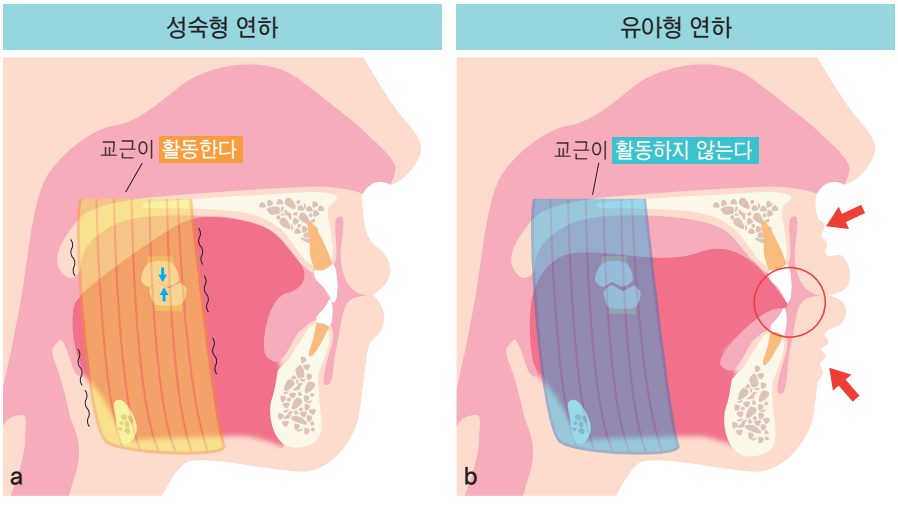

그림 14. a: 성숙형 연하 시. 연하 시에 상 · 하악 구치는 접촉하고(➡), 교근이 활동한다. 하악위가 안정된 연하운동. **b:** 유아형 연하 시. 연하 시에 상 · 하악 치열은 벌어지고, 상 · 하악 전치 사이에 혀가 위치되어 앞으로 튀어 나온다(◯). 이런 일련의 움직임을 보충하기 위해 입술이 비정상적으로 수축한다(⬅). 교근이 활동하지 않아 하악위가 안정되지 않는 연하운동.