CHAPTER 1

구강조직의 구조
(Structure of the Oral Tissues)

개요

치아
- 법랑질
- 상아질
- 치수

치아지지조직
- 치아주위인대
- 시멘트질

구강점막

침샘

턱뼈

턱관절

경조직형성
- 경조직의 유기바탕질
- 무기질

무기질침착
- 결정성장
- 알칼리성 인산분해효소
- 무기질침착부위로 무기질이온의 수송

경조직의 파괴

요약

이 장에서는 치아와 치아지지조직의 조직학적 특징을 간략히 설명하고(그림 1-1), 침샘(salivary gland), 턱뼈(bones of jaw), 턱관절(temporomandibular joint)에 대해서도 설명한다. 여기서는 이 책에서 앞으로 거론할 주제들을 개괄적으로 서술함으로써 더욱 상세한 고찰을 위한 토대를 만들고자 한다.

치아(The tooth)

치아는 구강 표면적의 약 20% 정도를 차지하며, 위턱치아(upper tooth)의 표면적이 아래턱치아(lower tooth)의 표면적보다 넓다. 치아는 여러 가지 기능을 갖고 있다. 사람에게서 치아의 가장 대표적인 기능은 씹는 기능이지만, 치아는 적절히 발음하는 데 필수적이며, 현대에서는 미적으로도 중요한 요소이다. 동물에서는 치아가 공격과 방어의 무기로도 매우 중요하다. 이런 기능들을 수행하기 위해서는 치아가 단단해야 하며, 턱뼈에 견고하게 부착되어 있어야 한다. 포유류를 제외한 대부분의 하등 척추동물에게서는 치아가 턱뼈에 직접 유착되어 있다. 이 경우 치아가 견고히 부착되어 있기는 하지만 부서지기 쉬우며, 정상 기능 중에도 치아가 파절되고 상실되는 경우가 많아 이를 보상하기 위해 많은 계승치아(successional tooth)가 발생함으로써 치열(dentition)이 계속 기능할 수 있게 된다.

엄격한 의미에서의 치아(tooth proper, 고유치아)는 법랑질(enamel), 상아질(dentin) 및 치수(pulp)로 구성되어 있다. 법랑질은 상피세포가 만든 조직으로서 단단하고 불활성이며, 세포를 갖고 있지 않다. 상아질은 생명이 있는 경조직으로서 법랑질에 비하여 무기질침착이 덜 되어 있으면서 탄력성이 있는 조직이며 법랑질을 지지한다. 치수는 연조직(soft tissue)으로서 상아질을 만들고

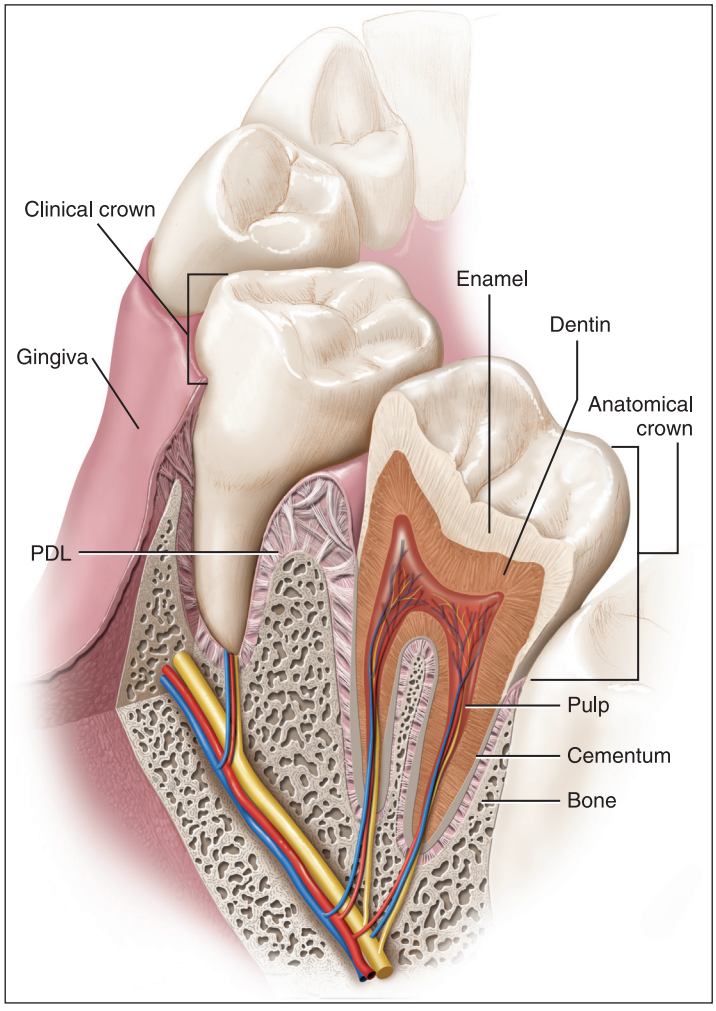

그림 1-1. 치아와 치아지지조직. *PDL*, 치아주위인대.

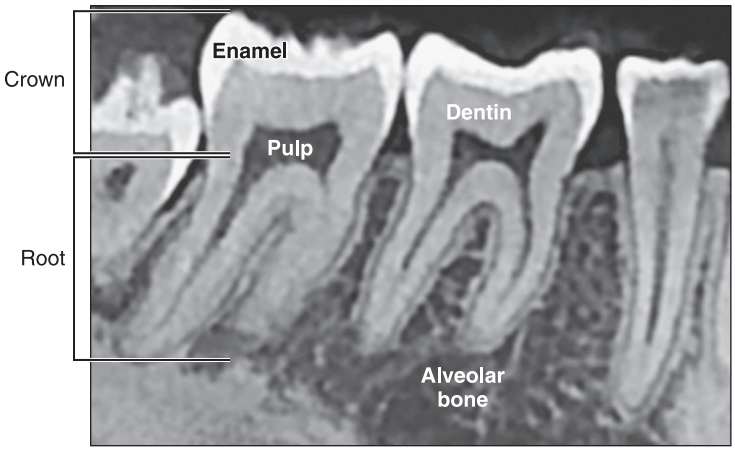

그림 1-2. 아래턱 큰어금니와 작은어금니의 vertical cone beam CT 소견. (Courtesy M. Schmittbuhl.)

지지하는 조직이다(그림 1-1, 1-2). 포유류에서는 치아가 치아지지조직(supporting tissue of tooth)에 의하여 턱뼈에 부착되어 있는데, 이 치아지지조직은 시멘트질(cementum), 치아주위인대(periodontal ligament[PDL], 치주인대), 이틀뼈(alveolar bone)로 구성되어 있다. 이들 치아지지조직은 씹는 힘에 견딜 수 있는 충분한 적응력을 갖고 치아에 부착되어 있다. 따라서 정상적으로 기능할 때 치아상실이 거의 없기 때문에 치아를 연이어서 대체시킬 필요가 없다. 그러나 사람과 대부분의 포유동물에서 치아 계승이 제한적으로 일어나는데, 이것은 치아의 계속적인 상실을 보상하기 위해서가 아니라 얼굴과 턱뼈의 성장에 적응하기 위해서이다. 어린이의 얼굴과 턱뼈는 작기 때문에 작은 크기의 치아 몇 개만을 수용할 수 있을 뿐이다. 이 작은 치아들이 *젖니열(deciduous dentition*, 또는 *일차치열[primary dentition])*을 이룬다. 그러나 성장함에 따라 턱뼈 크기가 매우 커지므로 더 크고 더 많은 치아가 필요하게 된다. 치아가 일단 형성되고 나면, 치아 자체의 크기 증가는 불가능하므로 젖니열은 이제 부적당하게 된다. 따라서 젖니열은 더 크고 더 많은 치아들로 이루어진 *간니열(permanent dentition*, 또는 *이차치열[secondary dentition])*로 대체되어야 한다.

해부학적으로 치아는 치관(crown)과 치근(root)으로 구성되어 있으며(그림 1-1, 1-2 참조), 치관과 치근의 접합부를 치아목모서리(cervical margin, 치경연)라 한다. *임상적 치관(clinical crown)*이라는 용어는 구강 내에 노출되어 있는 치아부분을 의미한다. 치아에 따라 모양과 크기가 매우 다양하지만(예: 앞니와 어금니의 비교), 모든 치아의 조직학적 구조는 서로 유사하다.

법랑질(Enamel)

법랑질은 상피에서 유래하여 해부학적 치관을 보호하는 덮개라 할 수 있다(그림 1-1, 1-2 참조). 법랑질은 생체에서 무기질침착이 가장 많이 된 경조직이며, 무기질이 전체의 96%를 차지하고 나머지는 미량의 유기바탕질로 되어 있다. 무기질은 인회석결정(apatite)의 형태로 존재한다. 법랑질을 형성하는 세포인 법랑질모세포(ameloblast)는 법랑질형성 중에는 법랑질의 외면 전체를 둘러싸고 있지만, 치아가 구강 내로 맹출함에 따라 이 세포들은 소실된다. 이 세포들이 소실되면 법랑질은 생활성이 없고 감각이 없는 조직이 되

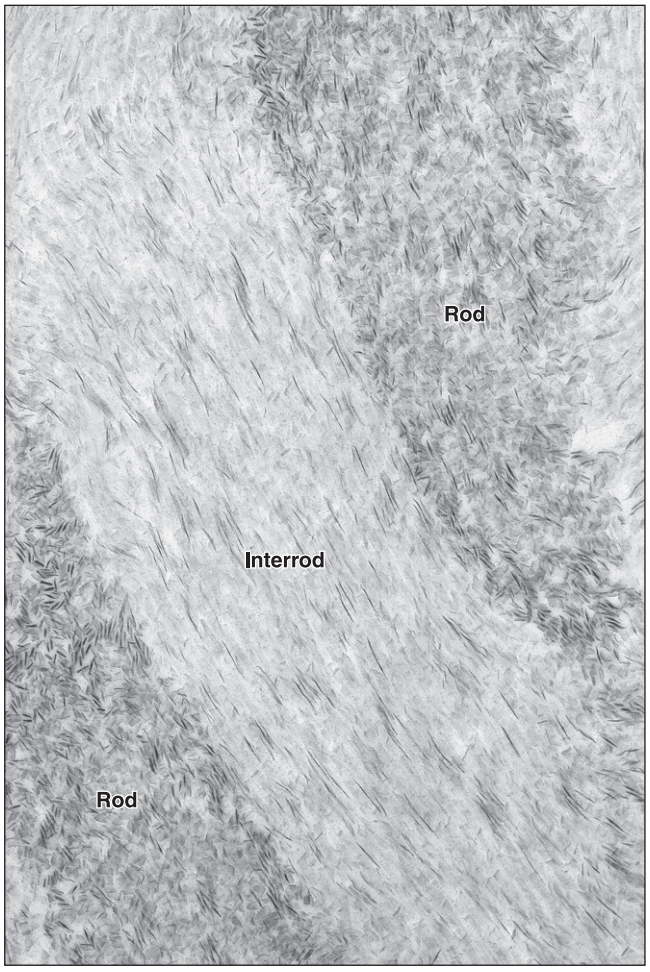

그림 1-3. 법랑질. 전자현미경 관찰에서 법랑질은 미세결정들이 집단을 이루어 법랑질막대(rod)와 막대사이법랑질(interrod enamel)로 조직화되어 있음을 볼 수 있다.

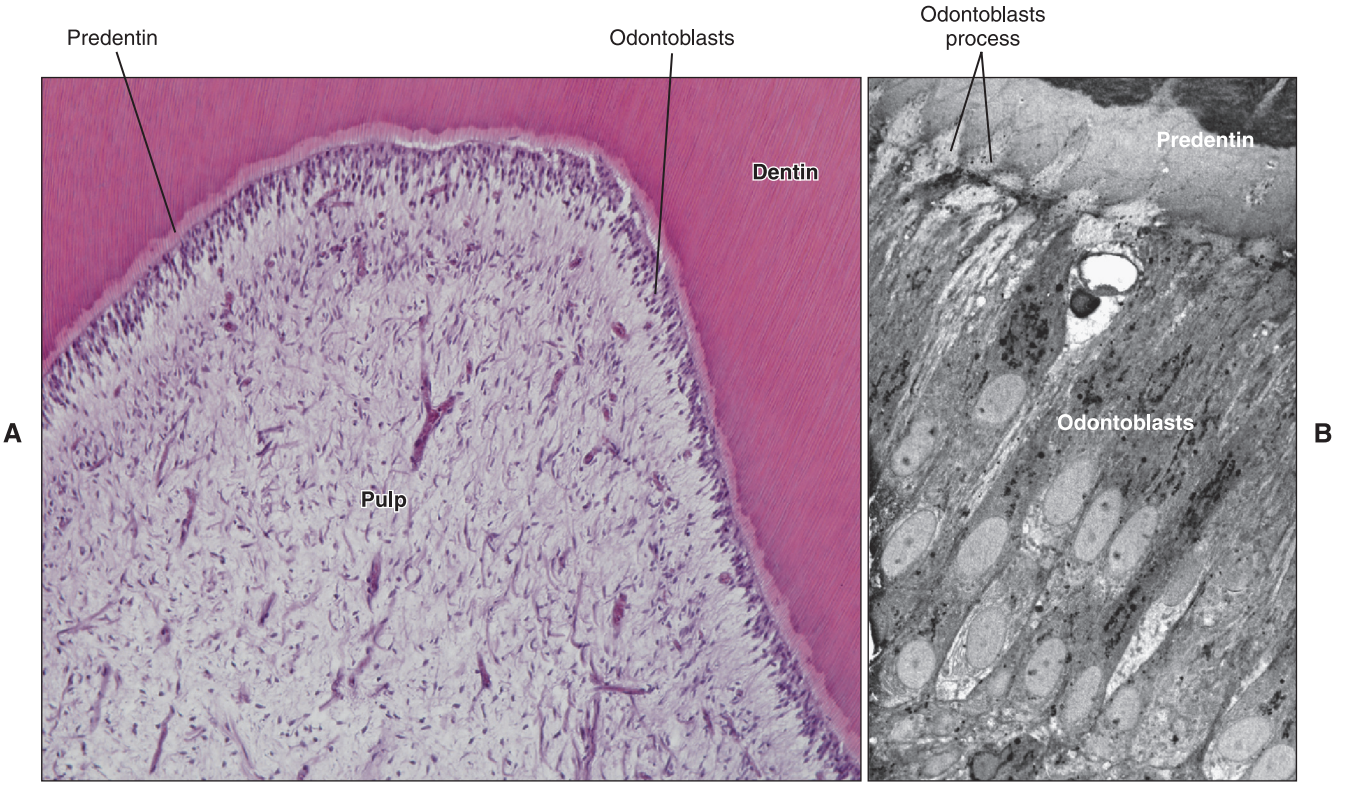

그림 1-4. 상아질과 치수. **A,** 상아질을 생산하는 세포인 상아질모세포가 치수 주변부에 배열되어 있다. **B,** 상아질모세포들을 고배율로 관찰하면 세포돌기가 상아질 속으로 뻗어나가 있음을 볼 수 있다.

어, 어떤 방법으로든 파괴되면(주로 마모나 우식증) 대체되거나 재생되지 않는다. 법랑질은 이와 같은 본질적인 한계를 보강하기 위해 무기질침착이 고도로 되어 있을 뿐만 아니라 구조적으로도 복잡하게 조직화되어 있어 음식물과 세균산물에서 유래하는 산이나 큰 씹는 힘에 의한 공격으로부터 견딜 수 있다. 법랑질에 있는 인회석결정은 막대사이법랑질(interrod enamel)에 의해 분리되는 법랑질막대(enamel rod) 구조를 만들기 위해 선택적으로 밀집되어 있다(그림 1-3). 생물학적으로 엄밀한 의미에서, 법랑질은 죽은 조직이지만 투과성이 있어서 법랑질과 구강의 주위환경, 특히 법랑질과 침 사이에서 이온교환이 일어날 수 있다.

상아질(Dentin)

상아질은 치아의 대부분을 차지하고 있으면서, 법랑질을 지지하고 법랑질의 부서지기 쉬운 취약성을 보완한다. 법랑질은 극히 많은 무기질을 함유하고 있기 때문에 매우 부서지기 쉬운 조직이다. 따라서 법랑질은 좀 더 탄력성이 있는 조직인 상아질의 지지를 받지 못하면 씹는 힘을 견디지 못한다.

상아질은 치아의 중앙에 위치하고 있는 치수실(pulp chamber)을 둘러싸고 있으며, 탄력성이 있고 황백색을 띠는 무혈관성 경조직이다(그림 1-4)(그림 1-1, 1-2 참조). 무기질은 역시 수산화인회석(apatite)이다. 상아질은 중량 기준으로 무기질이 약 70%를 차지하고 나머지 유기바탕질성분은 주로 원섬유성 아교질(fibrillar protein collagen)로 되어 있다. 상아질의 구조적 특징은 치밀하게 밀집된 세관(tubule)이 조직을 관통하고 있는 것이다. 이 상아질세관은 상아질의 전층을 가로질러 뻗어나가며, 이들 세관 속에는 상아질을 형성하고 유지시키는 세포인 상아질모세포(odontoblast)의 세포돌기가 담겨 있다(그림 1-4B). 상아질모세포의 세포체는 상아질의 치수 쪽 가장자리를 따라 배열되어 있으면서 치수의 외곽 경계를 형성한다(그림 1-4A). 상아질은 상아질모세포가 관여하기 때문에 법랑질과는 전혀 다른 성격의 조직이다. 즉, 상아질은 감각이 있는 조직일 뿐만 아니라 더욱 중요한 것은 필요시에는 상아질모세포 또는 중간엽세포(mesenchymal cell)가 활성화되어 상아질을 추가로 첨가할 수 있기 때문에 상아질이 치유(repair)될 수 있다는 것이다.

치수(Pulp)

치아 중앙에 자리 잡고 있는 치수실은 *치수*라고 불리는 성긴결합조직(loose connective tissue)으로 채워져 있다(그림 1-4A). 치수는 상아질로 둘러싸여 있으며, 해부학적으로 상아질과 치수를 쉽게 구별할 수 있다. 상아질은 단단한 경조직인 반면에 치수는 연조직이다(건조치아[dried tooth]에서는 치수가 소실되어 치수가 있던 자리가 빈 공간으로 남는다). 그러나 발생학적, 조직학적, 기능적으로 상아질과 치수는 동일체이므로 이들은 항상 함께 고려되어야 한다. 상아질과 치수의 단일성은 치수의 전형적인 기능을 봐도 쉽게 알 수 있는데 그 기능들은 다음과 같다. 즉, (1) 형성기능(forma-

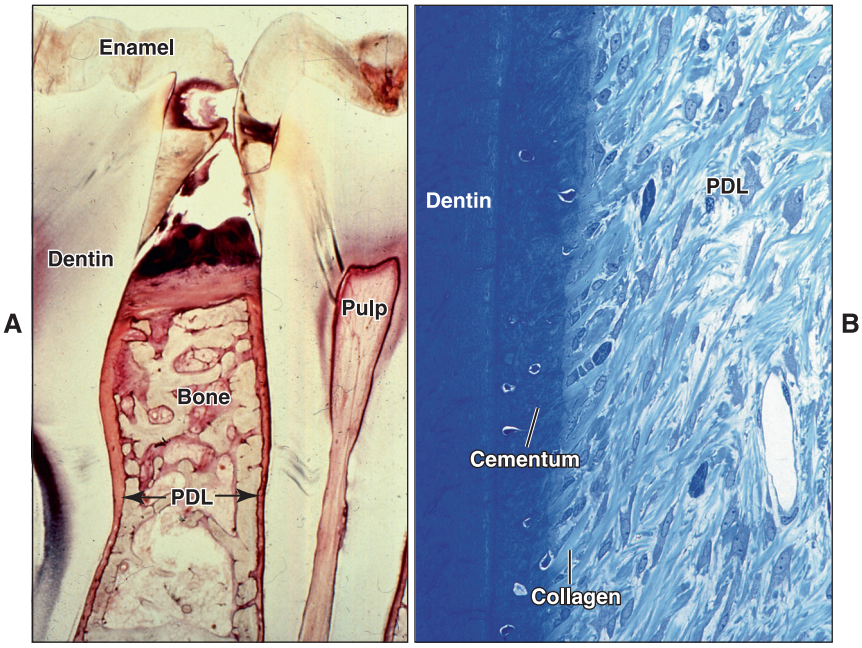

그림 1-5. 치아주위인대(PDL)의 광학현미경 조직표본. A, 치아지지구조의 종단면. B, 치아주위인대의 광학현미경 소견. 이 조직이 섬유세포성(fibrocellular)임을 알 수 있다.

tive function): 치수를 둘러싸는 상아질을 형성한다, (2) 영양기능(nutritive function): 무혈관성인 상아질에 영양을 공급한다, (3) 보호기능(protective function): 상아질에 감각을 부여하는 신경을 갖고 있다, (4) 수복기능(reparative function): 필요할 때는 새로운 상아질을 만들어 낼 수 있다. 치수의 이러한 기능은 모두 상아질과 연관성이 있는 것들이다.

요약하면, 고유치아는 무세포성의 법랑질과 지지기능을 갖는 상아질을 갖고 있다. 상아질은 형성세포가 치수에 자리 잡고 있는 특수결합조직이다. 이 두 조직은 치아에 견고성과 탄력성을 부여한다. 치아는 장기간 보존되는 특성을 갖고 있어 고생물학과 법의학 등에서 신원 확인을 위한 특별한 수단으로써도 중요하다.

치아지지조직(Supporting tissues of the tooth)

치아는 이틀뼈, 치아주위인대, 시멘트질로 구성되는 특이한 지지구조에 의해 턱뼈에 부착되어 있으며, 이 모든 구조는 잇몸(gingiva, 치은)으로 보호되어 있다(그림 1-1 참조).

치아주위인대(Periodontal ligament)

치아주위인대(치주인대)는 치아와 이틀뼈 사이에 위치하며, 고도로 분화된 특수결합조직이다(그림 1-5). 치아주위인대의 주된 기능은 치아를 턱뼈에 연결하는 것인데, 이 연결은 씹는 힘을 상당히 크게 받아도 치아를 유지시킬 수 있어야 한다. 이러한 요구조건은 뼈와 치아 사이를 가로지르는 일단의 아교섬유다발(collagen fiber bundle), 그리고 뼈와 치아 사이에 있는 무형질(ground substance)에 의해 충족된다. 치아주위인대의 한쪽 끝은 뼈에 박혀 있으며 아교섬유다발의 다른 한쪽 끝은 시멘트질에 박혀 있다. 각각의 아교섬유다발은 얽혀서 이어져 있는 밧줄과 매우 유사하며, 여기서 각 섬유 가닥은 전체 아교섬유의 구조와 기능을 상실하지 않으면서 계속적으로 재형성될 수 있다. 이러한 방식으로 아교섬유다발은 가해지는 압력에 적응할 수 있다. 치아주위인대에는 또 다른 중요한 기능인 감각기능이 있다. 치아의 법랑질은 비활성 조직이며 따라서 감각이 없다. 그러나 치아들이 서로 접촉하는 순간 우리는 그것을 감지할 수 있다. 이러한 분별 감각의 일부는 치아주위인대 속에 있는 감각수용체(sensory receptor)에 의해 제공되는 것이다.

시멘트질(Cementum)

시멘트질은 치근을 덮고 있으면서 치근상아질(root dentin)에 견고하게 결합되어 있다(그림 1-1, 1-2, 1-5B 참조). 시멘트질은 혈관이 없는 점을 제외하고 뼈와 매우 유사한 무기질침착결합조직(광화결합조직)이다. 무기질은 인회석결정이며, 유기바탕질은 주로 아교질이다. 시멘트질을 만드는 세포를 시멘트질모세포(cementoblast)라 한다.

시멘트질에는 *무세포시멘트질(acellular cementum)*과 *세포시멘트질(cellular cementum)*의 두 종류가 있다. 무세포시멘트질은 세포가 없는 시멘트질로서 치근상아질의 윗부분(치아목쪽부분)을 덮고 있으며, 일차시멘트질(primary cementum)이라고도 한다. 세포시멘트질은 치근상아질의 아랫부분(치근끝쪽부분)을 덮고 있으며 이차시멘트질(secondary cementum)이라고도 한다. 세포시멘트질을 형성하는 세포인 시멘트질모세포가 자기가 만든 바탕질에 둘러싸여 세포방(lacuna)에 갇히면 이 세포를 시멘트질세포(cementocyte)라 한다. 이것은 뼈세포(osteocyte)가 뼈세포방(bone lacuna)

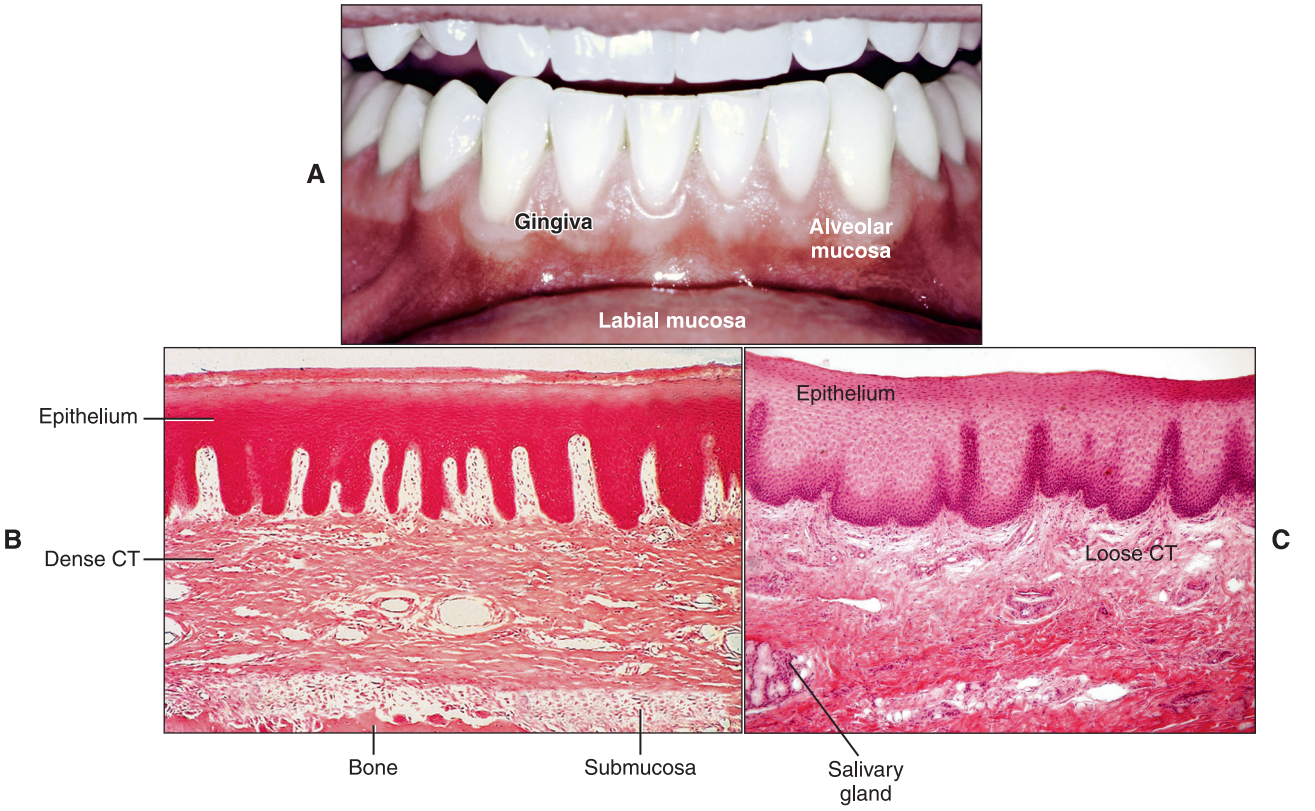

그림 1-6. 구강점막. **A,** 고정성 점막인 잇몸과 입술고랑(labial sulcus)에 있는 가동성 점막의 차이를 볼 수 있다. **B,** 조직표본에서 잇몸상피(gingival epithelium)가 치밀섬유결합조직(dense fibrous connective tissue)을 매개로 하여 뼈에 단단히 결합되어 있다. **C,** 반면, 입술상피(epithelium of the lip)는 치밀하지 않은 성긴결합조직의 지지를 받고 있다.

에 있는 것과 매우 유사하다. 무세포시멘트질은 치아주위인대 섬유다발을 치아에 고정시킨다. 한편, 세포시멘트질은 적응 능력을 갖고 있다. 교정적 치아이동(orthodontic tooth movement)에서 뼈, 치아주위인대 및 시멘트질이 함께 기능적 단위를 구성한다는 것은 특별한 의미가 있다.

구강점막(Oral mucosa)

구강은 상피와 결합조직의 두 층으로 구성된 구강점막으로 덮여 있다. 결합조직이 있는 층을 고유판(lamina propria)이라 한다(그림 1-6). 점막의 주된 기능이 덮고(lining) 보호하는 것이지만, 입술 근육과 볼 근육을 자유롭게 움직일 수 있도록 가동성이 매우 높은 조직으로 구성되어 있고, 맛기관(organ of taste)의 역할을 하는 부위도 있다.

조직학적으로, 구강점막은 (1) *씹기점막(masticatory mucosa)*, (2) *표면점막(lining mucosa)*, (3) *특수점막(specialized mucosa)*으로 분류된다. 단단입천장과 잇몸을 덮고 있는 점막은 씹기점막에 속한다. 씹기점막은 고유판에 의해 아래에 있는 뼈에 단단히 결합되어 있고(그림 1-6B), 표면을 덮고 있는 상피는 고도로 각질화되어 있어서 음식물을 씹을 때 반복되는 기계적 자극을 견뎌낼 수 있다. 이와는 대조적으로 표면점막은 보호기능을 수행하기 위해서 가능한 한 유연해야 한다. 표면점막의 상피는 각질화되어 있지 않으며, 고유판은 그 구조가 가동성을 줄 수 있도록 되어 있고(그림 1-6C), 하부구조물에 느슨하게 결합되어 있다. 특수점막은 혀의 표면을 덮고 있는 점막을 말하며, 기능적으로 씹기점막이지만 혀유두(lingual papilla)와 맛봉오리(taste bud)를 포함하고 있어 특수한 기능을 하고 있다.

구강점막에서 특이한 것은 점막이 치아에 의해 관통되어 있는 것이다. 이것은 매우 중요한 해부학적 특징이며, 치주질환(periodontal disease)의 시작과 밀접한 관계를 갖는다. 치아는 신체에서 상피를 관통하는 유일한 조직이다. 손톱과 머리카락 같은 표피부속기관(epidermal appendages)은 상피가 함입된 것이므로 상피의 연속성이 항상 유지된다. 그러나 치아가 점막을 관통하고 있는 것은 잇몸과 치아 사이에 접합(junction)이 형성되어야 함을 의미한다.

맹출한 치아를 직접 둘러싸고 있는 점막을 *잇몸*이라 한다. 기능적 측면에서 잇몸은 두 부분으로 구성되어 있다. 구강 쪽에 면하는 부분은 씹기점막에 속하고, 치아 쪽에 면한 부분은 치아주위조직(periodontium, 치주조직)의 일부를 구성하면서 잇몸을 치아에 부착시키는 데 관여한다. 구강점막과 치아 사이의 접합부는 투과성을 갖고 있다. 따라서 항원이 이 부위를 쉽게 통과하여 잇몸에 염증을 일으킬 수 있다(모서리잇몸염증, marginal gingivitis).

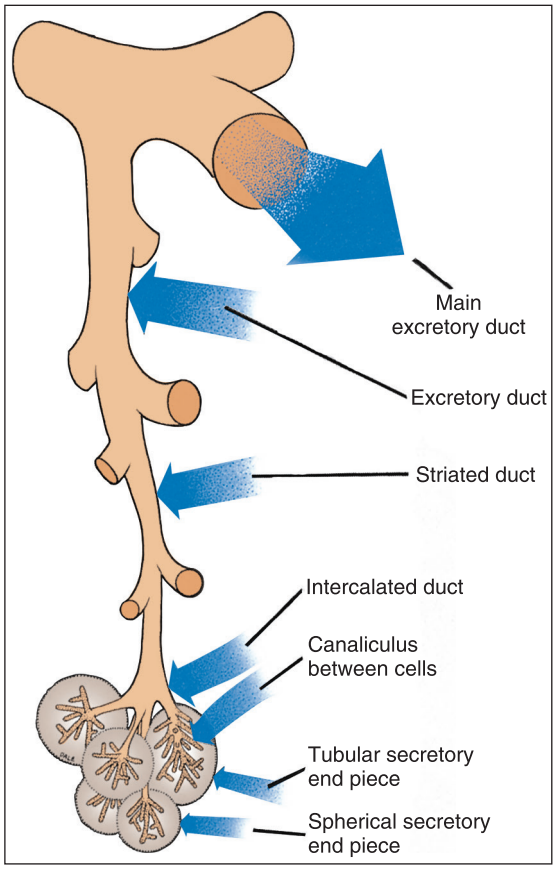

그림 1-7. 침샘의 관 계통 모형도.

그림 1-8. 침샘에서 소엽구조를 보여주는 저배율 조직사진.

침샘(Salivary glands)

침(saliva)은 건강한 사람에게서 구강에 노출된 치아부분을 거의 끊임없이 적셔주는 복합액체이다. 따라서 침은 치아가 직접 접하는 환경이 된다. 침은 세 쌍의 큰침샘(major salivary gland), 즉 *귀밑샘(parotid gland), 턱밑샘(submandibular gland), 혀밑샘(sublingual gland)*과 구강 전체에 산재하는 많은 작은침샘(minor salivary gland)에서 생산된다. 어떤 특정 시간에 큰침샘과 작은 침샘 각각의 분비물이 다를 뿐만 아니라 분비량도 다양하기 때문에 침의 조성을 정확히 설명하는 것은 매우 어렵다. 이와 같은 다양성을 감안하여 구강의 침을 기술할 때 *혼합침(mixed saliva)*이라는 용어를 사용한다. 그 정확한 조성이 무엇이든 침은 여러 가지 기능을 갖고 있다. 침은 구강을 촉촉하게 유지하고, 발음을 용이하게 하며, 음식물의 윤활유 역할도 하고, 음식물 분자의 용매로 작용하여 맛을 돕는다. 또한 소화효소(amylase)를 포함하고 있으며, 구강에 잘못 들어온 유해물질을 희석하고 구강을 청결하게 한다. 아울러 항체와 항균물질을 함유하고 있으며, 완충제 역할을 하여 구강의 수소이온농도(pH)를 유지하는 데 중요한 역할을 한다.

큰침샘들은 기본적으로 매우 유사한 조직구조를 갖고 있다. 침샘의 구조는 흔히 포도송이에 비유되는데, 침샘의 *샘꽈리(acinus)* 또는 종말분비단위(terminal secretory unit)는 개개의 포도에 해당한다. 샘꽈리는 분비세포(secretory cell)가 집단을 이루어 관내강(lumen)을 둘러싸는 구조이다. 샘꽈리의 중심부에 있는 관내강은 침샘 내부까지 들어와 있는 관(duct)에 연결되어 있다. 이 관은 *사이관(intercalated duct)*으로 시작하여 *줄무늬관(striated duct), 배출관(excretory duct)*의 순서로 연결되어 있다(그림 1-7). 이 관들은 포도송이의 줄기와 가지에 해당한다. 이들 관은 단순히 침을 운반하는 수동적인 통로 역할에 국한하지 않고, 관을 구성하는 세포들이 침의 최종 성분을 조정하는 기능을 가지고 있다.

샘꽈리와 관은 침샘의 실질(parenchyma)을 구성하며, 이들은 모두 혈관과 신경을 포함하는 결합조직으로 둘러싸여 있다. 결합조직은 샘꽈리 사이에 있으면서 이들을 지지할 뿐만 아니라 침샘을 일련의 엽(lobe) 또는 소엽(lobules)으로 분할하고, 마지막으로 침샘 전체를 덮는 피막(capsule)을 형성한다(그림 1-8).

턱뼈(Bones of the jaw)

치아가 치아주위인대에 의해 뼈에 부착되어 있다는 사실은 이미 언급하였다(그림 1-1, 1-5A 참조). 치아주위인대가 부착되어 있는 뼈인 이틀뼈는 이틀돌기(alveolar process)를 구성하고 있으며, 이 이틀돌기는 턱의 바닥뼈(basal bone)에 단단히 연결되어 있다. 이틀돌기는 치아와 연관되어 발생하고, 치아가 상실되면 이틀돌기도 점차로 소실된다. 따라서 치아가 없는 사람(edentulous person, 무치아 환자)은 얼굴의 높이가 감소하여 턱과 코가 가까워지는 특징

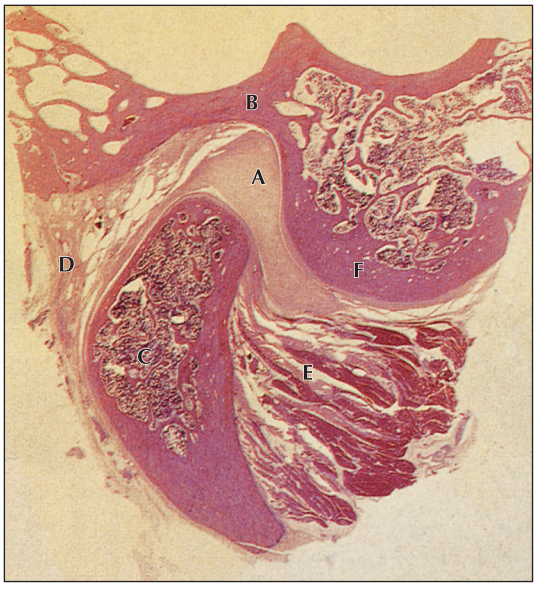

그림 1-9. 사람 턱관절의 시상절단. 관절공간을 위, 아래로 나누는 관절원반(disk)이 보인다. *A*, 관절공간 안 관절원반. *B*, 턱관절오목(mandibular[glenoid] fossa). *C*, 아래턱뼈 관절돌기(condyle). *D*, 관절주머니(capsule). *E*, 바깥날개근(lateral pterygoid muscle). *F*, 관절융기(articular eminence). (From Berkovitz BKB, Holland GR, Moxham BJ: *Oral anatomy, Histology, and Embryology*, ed 3, London, 2002, Mosby.)

적인 안모를 갖게 된다. 이틀돌기와 바닥뼈의 조직학적 구조는 근본적으로 같지만, 이들을 구분할 필요가 있다. 예를 들면, 이틀돌기를 포함하는 치아지지조직과 치아의 위치를 교정치료에 의하여 비교적 쉽게 바꿀 수 있으나, 바닥뼈의 위치를 변경하는 것은 훨씬 더 어렵다. 일반적으로 바닥뼈의 위치 변화는 바닥뼈의 성장에 영향을 줌으로써만 가능하다. 이와 같이 이틀돌기와 바닥뼈의 성장 방식은 턱뼈와 치아의 위치를 결정하는 데 중요하다.

턱관절(Temporomandibular joint)

위턱(upper jaw)과 아래턱(lower jaw)의 뼈는 아래턱뼈(mandible)의 관절돌기(condylar process)와 관자뼈(temporal bone)의 턱관절오목(glenoid fossa) 사이에 있는 관절인 턱관절에 의하여 위치적 관계를 유지한다. 턱관절은 씹기(mastication)와 연관된 복잡한 운동을 가능하게 하는 특수구조를 갖고 있는 윤활관절(synovial joint)이다. 이 특수성은 조직구조에 잘 반영되어 있다(그림 1-9). 턱관절은 윤활막으로 안을 댄 관절주머니에 의해 감싸인 관절로서, 관절공간이 특수한 가동성 관절원반에 의해 두 개의 공간으로 분리되어 있다. 턱관절을 구성하는 뼈의 관절면(articular surface)은 그 표면이 유리연골로 덮여 있지 않고 각각의 뼈를 덮고 있는 뼈막(periosteum)의 섬유층(fibrous layer)이 연장된 조직으로 덮여 있다. 턱관절의 기능을 이해하는 간단한 방법은 관절원반이 가동성 관절면으로 존재하는 관절이라는 사실을 인지하는 것이다.

경조직형성(Hard tissue formation)

뼈, 시멘트질, 상아질, 법랑질 등 인체에 있는 모든 경조직은 기능을 하는 치아와 밀접한 관계가 있다. 치과임상에서는 경조직을 다루기 때문에 이들에 관하여 상세한 지식을 갖는 것은 치과의사의 의무라 할 수 있다. 앞으로 각 경조직에 관하여 별도의 장에서 다룬다. 여기에서는 (1) 최종적으로 생성된 조직이 무엇이든 경조직형성과 관계가 깊은 공통적인 양상들을 설명하고, (2) 이들 여러 가지 양상의 기능적인 역할이 밝혀져 있지 않음을 지적하며, (3) 경조직 파괴의 공통적인 기전을 설명하고자 한다.

네 가지 경조직 중 뼈, 시멘트질, 상아질의 구성 및 형성 과정은 서로 유사한 점이 많다. 이들은 모두 특수결합조직(specialized connective tissue)이며, 아교원섬유(collagen fibril; 주로 I형 아교질)가 각 경조직의 구조가 결정되는 데 주된 역할을 한다. 법랑질은 결합조직이 아니고 그 형성과정에 아교섬유가 관여하지 않지만, 여러 가지 면에서 결합조직성 경조직형성의 원칙을 따른다. 경조직형성은 세포가 무기질이 침착될 유기바탕질을 형성하는 것으로 요약할 수 있다. 그러나 얼핏 간단하게 보이는 이 개념에는 실제로는 복잡한 과정이 많이 내포되어 있고 그 대부분은 아직도 확실히 밝혀져 있지 않다. 그 예로 어떻게 무기질침착이 유기바탕질에서 시작되며, 어떻게 무기질이온이 무기질침착부위(mineralization site)로 이동하는지를 모른다.

경조직의 유기바탕질(The organic matrix in hard tissues)

석회화조직(calcified tissue)의 특징은 칼슘과 인산이온(phosphate ion)을 끌어들여 탄산인회석(carbonated apatite)을 기초로 하여, 구조를 갖는 무기질상(mineral phase)으로 전환시키는 여러 가지 바탕질단백질(matrix proteins)을 갖고 있다는 사실이다. 경조직형성세포인 *모세포(blast cell)*는 무기질상과 상호 반응하는 유기바탕질의 구성성분을 생산한다. 이 세포에는 단백질 합성 및 분비에 필요한 세포소기관(과립세포질세망[rough endoplasmic reticulum], Golgi 장치[Golgi apparatus], 분비과립[secretory granule])이 발달되어 있고, 바탕질단백질이 방향성을 갖고 분비되어 축적될 수 있도록 세포가 극성을 갖는다.

흥미로운 것은 법랑질을 제외한 나머지 경조직은 공통적으로 주된 성분인 I형 아교질(type I collagen)이 지지망을 이루고, 이와 더불어 무기질침착의 조절인자로 작용하는 비아교질단백질(noncollagenous protein)이 가미되어 있다는 것이다. 표 1-1은 여러 석회화조직의 특성을 비교분석한 것이다. 이와 같이 여러 경조직의 기본 조성이 유사한 것은 포유류에서 아교질을 기반으로 하는 경조직들이 공통적으로 연조직을 견고하게 구조적으로 지지하고 보호하는 역할을 하는 것과 일치하는 것이다. 한편, 법랑질은 뼈대 역할을 하지 않는다. 그 대신에 특히 마모에 저항하고 보호 덮개로서 역할을 하도록 진화되어 있다. 이것은 법랑질에만 독특하게 존재하는 커다란 무기질결정에 의해 가능하게 된다. 법랑질의 유기바탕질은 주로 비아교질단백질로 되어 있어 '뼈대' 역할을 하지 않는다. 그러나 법랑

표 1-1

척추동물에서 각종 경조직의 비교

	법랑질	상아질	원섬유시멘트질	뼈
바탕질단백질				
종류	Amelogenin(여러 개의 아형)	아교질(I형)(+III형, 흔적: V, VI형)	아교질(I형)(+III형, XII형 흔적: V, VI, XIV형)	아교질(I형)(+III형, 흔적: V, XII, XIV형)
형태	공 모양의 거대분자의 집합체	불규칙 배열 원섬유	원섬유 • 다발(AEFC) • Sheet 배열(CIFC)	불규칙 배열 원섬유 • 불규칙 배열(얽힌섬유뼈) • Sheet 배열(층판뼈)
기타 바탕질단백질				
	Nonamelogenin	비아교질	비아교질	비아교질
종류	1. Ameloblastin 2. Enamelin 3. Sulfated protein	1. Dentin sialophosphoprotein 전사체 • Dentin glycoprotein • Dentin phosphoprotein • Dentin sialoprotein 2. Dentin matrix protein 1 3. Bone sialoprotein 4. Osteopontin 5. Osteocalcin 6. Osteonectin 7. Matrix extracellular phosphoglycoprotein	1. Bone sialoprotein 2. Osteopontin 3. Osteocalcin 4. Osteonectin 5. Dentin matrix protein 1 6. Dentin sialoprotein	1. Bone sialoprotein 2. Osteopontin 3. Osteocalcin 4. Osteonectin 5. Bone acidic glycoprotein-75 6. Dentin matrix protein I 7. Dentin sialophosphoprotein 8. Matrix extracellular phosphoglycoprotein
존재 양상	Amelogenin과 함께 분해	바탕질에 있으며 세관주위상아질에도 존재	바탕질에 있으며, 일부는 분해; 휴지선에도 존재	바탕질에 있으며, 일부는 분해; 휴지선과 반전선에도 존재
Proteoglycan				
	견해가 다양	SLRP	SLRP	SLRP
바탕질단백질분해효소				
	1. MMP-20(enamelysin) 2. KLM-4	바탕질 분해에 필요한 아교질처리효소 및 기타 효소	바탕질 분해에 필요한 아교질처리효소 및 기타 효소	바탕질 분해에 필요한 아교질처리효소 및 기타 효소
무기질				
	수산화인회석>90% 무기질리본(R)이 커짐(성숙법랑질에서 미세결정의 길이가 mm에 달하는 것도 있음)	수산화인회석 67% 균일한 작은 판 모양	수산화인회석 45~50% 균일한 작은 판 모양	수산화인회석 50~60% 균일한 작은 판 모양
존재 위치	Amelogenin nanosphere 사이	I형 아교원섬유의 내부 또는 가장자리	I형 아교원섬유의 내부 또는 가장자리	I형 아교원섬유의 내부 또는 가장자리
결정핵생성의 기원	견해가 다양-amelogenin? Nonamelogenin? Dentin?	바탕질소포에서 시작하고, 무기질침착전선으로 이동, 다른 기전도 관여	바탕질소포에서 시작하고, 무기질침착전선으로 이동, 다른 기전도 관여	바탕질소포에서 시작하고, 무기질침착전선으로 이동, 다른 기전도 관여
풋바탕질				
	존재하지 않음; 결정이 법랑질모세포의 세포막에 인접하여 있다.	항상 존재함; 일반적으로 두껍다.	항상 존재함; 일반적으로 매우 얇다.	형성기에만 존재한다. 일반적으로 얇다.
성장 방식				
	첨가 성장	첨가 성장	첨가 성장	첨가 성장
세포				
형성세포	법랑질모세포; 가늘고, 키가 매우 크다; 다양한 형태	상아질모세포; 키가 매우 크고 기다란 세포돌기	시멘트질모세포; 키가 작다.	뼈모세포; 키가 작다.

(계속)

표 1-1

(계속) 척추동물에서 각종 경조직의 비교

	법랑질	상아질	원섬유시멘트질	뼈
미세 환경	분비기법랑질모세포와 주름끝법랑질모세포에 의하여 봉쇄되어 있는 것으로 추정; 평탄끝법랑질모세포부위에서는 틈이 있어 쉽게 누출	불완전, 누출성 결합: 세포가 한계막으로 작용	세포사이에 넓은 간극	세포체에는 세포사이에 부착연접이 없음
형성세포들의 수명	치관맹출 후 소실	치아의 생존 기간과 일치하나 치수실의 축소가 진행됨에 따라 점차 수가 감소	불확실함; 아마도 치아의 생존 기간과 일치	제한되어 있음; 뼈의 첨가성장기와 관계가 있음
유지	없음	상아질모세포돌기에 의함	시멘트질세포에 의함	뼈세포에 의함
수명	모름	치아의 생존 기간과 같음 그러나 치수실의 축소가 진행됨에 따라 점차 수가 감소	제한적임 시멘트질 전체 두께에 영향을 받음	뼈가 교체되는 시점까지
조직 파괴	본질적으로 파괴 없음; 세포들이 단백질분해효소를 분비	치아파괴세포	치아파괴세포/시멘트질파괴세포	뼈파괴세포(수명이 제한적임)

* 상아질, 원섬유시멘트질, 뼈는 아교질을 기반으로 하는 조직이며, 법랑질은 노출되어 있는 조직이다. 법랑질, 상아질, 원섬유시멘트질에는 혈관이 없고, 생리적인 교체가 없다. 법랑질과 상아질 및 일차시멘트질에는 세포가 없으나, 상아질은 바탕질에 매몰된 상아질모세포의 크고 가지를 내고 있는 세포돌기를 포함하고 있다.
* *AEFC*, acellular extrinsic fiber cementum(무세포외래섬유시멘트질). *CIFC*, cellular intrinsic fiber cementum(세포내래섬유시멘트질). *SLRP*, small leucine-rich proteoglycans(biglycan, decorin). *MMP*, metalloproteinase. *KLK-4*, kallikrein-4.

질이 아교질을 갖고 있지 않은 유일한 석회화조직은 아니다. 치아목 모서리를 따라 존재하는 시멘트질의 무기질침착은 뼈에도 존재하는 주된 비아교질바탕질단백질 두 가지가 다량으로 함유된 바탕질에서 일어난다. 무척추동물에서 연체동물의 껍질은 탄산칼슘으로 된 판(laminae)과 유기물질인 산성 거대분자로 된 얇은 층이 교차되어 있는 구조이다.

무기질(Mineral)

무기질침착조직(mineralized tissue)의 무기성분은 생체인회석(biologic apatite)으로 구성되어 있는데, 이것은 기본적으로 $Ca_{10}(PO_4)_6(OH)_2$의 화학구조를 갖는 칼슘수산화인회석(calcium hydroxyapatite)의 조성과 거의 같은 인산칼슘염이다. 이 화학식은 개념적인 *단위격자(unit cell)* 내에 존재하는 원자의 양을 가리키는 것으로서 이온관계를 안정되게 하는 최소한의 칼슘이온, 인산이온, 수산이온의 양을 가리킨다. 생체인회석의 단위격자는 육모꼴이며, 이들이 모여서 결정의 격자(lattice)를 이룬다. 반복되는 격자집합에 의해 다양한 크기의 결정이 형성된다. 일반적으로 결정의 형태는 바늘 모양 또는 판 모양(platelike)이며, 법랑질에서는 기다란 얇은 리본 모양이다. 일부 학자들은 결정의 형성과정에서 결정형성에 앞서 불안정한 무형칼슘상(amorphous calcium phase)의 형성이 선행된다고 믿고 있다.

소위 수화껍질(hydration shell)로 불리는 물층이 개개의 결정 주위를 감싸고 있다. 이로 인하여 개개의 인회석결정에는 결정의 내부, 결정의 표면, 수화껍질의 세 층이 있게 된다. 세 층 모두가 이온교환에 참여한다. 마그네슘, 나트륨은 칼슘 위치에 대치할 수 있고, 불화물(fluoride)과 염화물(chloride)은 수산기(hydroxyl) 위치에 대치할 수 있다. 그리고 탄산염(carbonate)은 수산기와 인산기(phosphate) 위치에 대치할 수 있다. 불화물 치환은 결정의 용해성을 감소시키며, 탄산염 치환은 용해성을 증가시킨다. 마그네슘 치환은 결정의 성장을 억제한다. 더욱이 정전기적 인력(electrostatic attraction)에 의해 이온이 결정 표면에 흡착하거나 수화껍질에 부착하기도 한다. 위에 열거한 치환과정이 진행되는 동안 인회석결정은 그 구조적 특성을 유지할 수 있다.

요약하면, 생체인회석결정은 명확한 이온격자이지만 이온의 치환(substitution), 교환(exchange), 흡착(adsorption) 등이 일어날 수 있기 때문에 성분은 다양할 수 있다. 이온 조성의 다양성은 결정에 바로 인접한 이온의 환경에 의해 결정되는데, 이와 같은 성질은 임상에서 결정을 고농도 불소에 노출시켜 결정구조를 변화시키는데 응용될 수 있다.

무기질침착(Mineralization)

과거 수년 사이에 생물학적 무기질침착에 대한 개념은 지속적이고 적극적인 증진에 의한 생리적 과정에서 다소 속도가 조절되는 생리적 과정으로 변화되어 왔다. 본질적으로 일단 인산칼슘의 침착이 시작되면, 칼슘과 인산이온으로 과포화(supersaturation)되어 있는 조직액(tissue fluid)으로부터 이들이 자동적으로 침착하는 것을 조절하고 적절한 부위에 침착하도록 제한한다. 형성세포들은 무기이온을 제어하는 환경을 만들고, 체액 내 칼슘과 인산이온을 안정시키고(또는 안정시키거나) 수용적인 세포외바탕질에 이들이 침착하

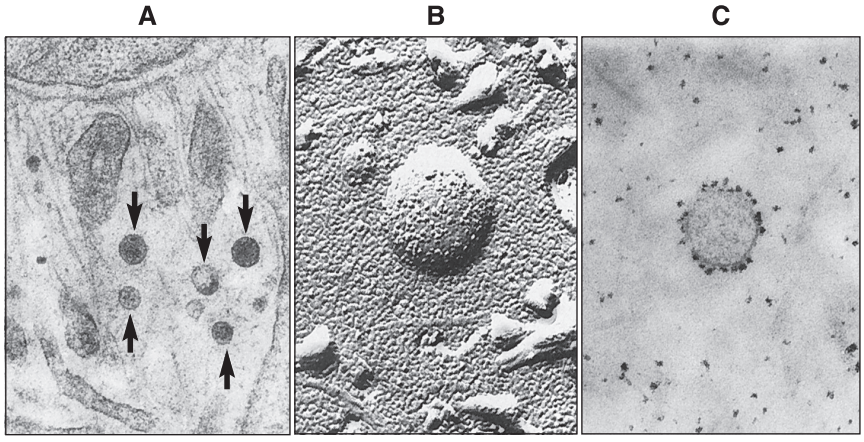

그림 1-10. **A,** 바탕질소포*(화살표)*의 전자현미경사진. **B,** 바탕질소포의 냉동절단(freeze fracture) 표본. 막에 있는 다수의 입자는 효소를 가리킨다. **C,** 소포 표면에 calcium-adenosinetriphosphatase 활성이 있음을 보여주는 조직화학표본사진. (From Sasaki T, Garant PR: *Anat Rec* 245:235, 1996.)

는 것을 조절하는 분비단백질을 분비함으로써 이러한 일을 수행한다. 유전자염기서열분석이나 유전자지도에 의하면 수종의 이런 단백질은 동일 염색체에 존재하며 여러 종 사이에도 염색체상 유전자 구성의 상동성(synteny)이 있다. 이들 단백질은 모두 진화하는 동안 조상유전자가 복제되고 다양화됨으로써 유래한 것으로 생각되고 있다. 집합적으로 이들 단백질을 *칼슘결합분비인산단백질 유전자집단(secretory calcium-binding phosphoprotein gene cluster)*이라 하며 침단백질, 법랑질바탕질단백질, 뼈·시멘트질·상아질 바탕질단백질이 포함된다.

인산칼슘이 자동적으로 침착하는 일은 다음과 같은 이유로 일어나지 않는다. 첫째는 결정형성을 억제하는 거대분자가 조직액에 존재할 가능성이 있고, 둘째는 무기질의 결정핵형성에는 에너지 소비가 필요하고 결정형성이 일어나기 위해서는 넘어야 할 에너지장벽이 있다.

경결합조직(hard connective tissue)의 무기질침착기전으로는 두 가지가 있다. 첫째는 *바탕질소포(matrix vesicle)*가 관여하는 기전이 있고(그림 1-10), 둘째는 비균질결정핵생성(heterogenous nucleation) 기전이 있다.

첫 번째 기전으로, 바탕질소포는 초기무기질침착 때만 관찰된다. 바탕질소포는 막으로 둘러싸인 작은 구조물이며, 세포막에서 싹이 트는 방식으로 불거져 나온 다음 세포에서 떨어져 나와 독립적인 단위로 존재한다. 이 바탕질소포에서 형태학적으로 최초로 확인되는 미세결정(crystallite)이 관찰된다. 바탕질소포는 초기무기질침착이 일어날 수 있는 미세환경을 제공하는 것으로 여겨진다. 바탕질소포에는 알칼리성 인산분해효소(alkaline phosphatase), Ca^{2+}-ATPase, 금속단백질분해효소(metalloproteinase), proteoglycan, 특징적으로 칼슘과 결합할 수 있는 음이온성 인지질(anionic phospholipid), 무기인산염(inorganic phosphate)이 함유되어 있다. 무기인산염과 인지질은 무기질침착부위에서만 발견되는 칼슘-무기인산염-인지질복합체를 형성한다. 바탕질소포가 발견된 이래 흥미로운 역사가 있다. 발견 초기에는 바탕질소포가 실제로 존재하는 구조물인지, 아니면 조직표본 제작과정에서 만들어진 인공산물



그림 1-11. 결정이 아교섬유다발에 존재하는 양상을 보여주는 전자현미경사진. 아교원섬유의 간극(gap)에 무기질이 침착되어 있다. (From Nylen MV et al: *Calcification in biological systems, Pub No. 64,* Washington, 1960, American Association for the Advancement of Science.)

인지에 관하여 의문이 있었고, 또 이것이 무기질침착의 개시에만 관여하는지, 아니면 개시 후 계속 진행되는 무기질침착과정에서도 여전히 역할을 하는지에 관하여도 의문이 있었다.

두번째 기전으로, 아교질을 기반으로 하는 석회화조직의 형성과정에서 관찰되는 기전인 비균질결정핵생성에서는 아교원섬유의 표면(surface), 구멍(hole) 및 간극(pore)에 존재하는 특수 원자기(atomic groups)가 인회석결정의 침착을 촉진한다(그림 1-11, 1-12)(표 1-1 참조). 뼈에서 무기질의 70~80%는 아교원섬유 내부에 존재하고, 나머지 무기질은 아교원섬유와 아교원섬유 사이의 간극에 존재한다. 아교질의 직접적인 역할은 밝혀지지 않았으나 이러한 과정의 조절은 비아교질단백질에 의해 이루어진다고 간주되고 있다. 하지만 이러한 단백질의 정확한 기능과 그것들이 영향을 미치는