01

머리와 얼굴의 성장과 발육

출생전기의 안면부 성장과 발육
- 안면부의 발생
- 구강 및 주위조직의 발생
- 출생전기 두개안면부의 단계적 형태 변화

성장과 발육의 원리
- 성장과 발육에 영향을 미치는 요소: 유전과 환경
- 성장과 발육의 원리: 차등 성장
- 머리와 얼굴 성장과 발육에 관한 가설들
- 골형성 원리: 두 가지 골 발생 기전
- 골 성장 기전

두개안면골의 성장과 발육
- 두개골의 성장과 발육
- 안면골의 성장과 발육: 비상악복합체
- 안면골의 성장과 발육: 하악골의 성장발육

성장과 발육의 평가
- 성장과 평가법
- 성장과 발육 연령

출생전기의 안면부 성장과 발육

수정, 즉 한 개의 세포에서 출발하여 출생에 이르는 270일간의 인간 개체의 형성 과정은 가장 신비스러운 일련의 과정들로 이루어져 있으며, 출생 후 죽음에 이르는 수십 년간의 역사보다도 더욱 극적인 과정들로 이루어져 있다. 또한 각 개체의 전반적인 발육 단계는 동일하지만 발육 과정 중의 미세한 비율 차이로 인하여 인간이 모두 서로 다른 모습으로 태어나게 되는 것도 흥미 있는 일이다. 출생 전 발육 기간은 통상적으로 세 기간으로 구분한다. 수정 후부터 14일(2주)까지를 난세포기(oocyte period), 수정 후 15일(3주)부터 56일(8주)까지를 배아기, 그리고 수정 후 57일(9주)부터 270일(9개월)까지를 태아기(fetal period)라 한다. 이번 장에서는 출생전기의 성장발육 중 치과교정학 분야와 관련이 깊은 두개안면조직의 정상 및 비정상 성장발육에 관하여 간단히 언급하여 악안면 기형 및 부정교합의 원인을 이해하는 데 도움이 되고자 한다.

안면부의 발생

인두궁(pharyngeal arch)의 발육

태생 4주 중에 전뇌(forebrain) 하방에 5~6쌍의 관 모양의 팽윤부가 나타난다. 이를 인두궁이라고 하며, 여기에서 향후 안면과 목 부위의 조직들이 발생된다(그림 1-1). 이들은 머리 쪽에 위치한 것부터 순서대로 번호를 붙이며, 첫째 인두궁은 하악궁(mandibular arch), 둘째 인두궁은 설골궁(hyoid arch)이라고도 한다. 인두궁의 바깥쪽과 안쪽은 열과 구로 경계를 이루고 있어 각각을 명확하게 구분할 수 있다. 인두궁의 바깥쪽 열을 인두열(pharyngeal cleft, 외배엽 조직)이라고 하고, 안쪽의 구를 인두낭(pharyngeal pouch, 내배엽 조직)이라고 하며, 머리 쪽부터 순서대로 번호가 붙여져 있다(그림 1-1, B). 대부분의 안면 구조는 첫째 및 둘째 인두궁과 전뇌의 주위 조직에서 발육한다. 각각의 인두궁, 인두열 및 인두낭에서 발육하는 안면부 및 경부의 중요한 조직들은 표 1-1에 있다.

각 인두궁의 비정상 발육은 각 해당하는 조직의 발육에 영향을 미칠 것이다. 예를 들면, 첫 번째 인두궁의 비정상 발육은 무악증(agnathia), 귀유합증(synotia), 소구증(microstomia), 트리쳐 콜린스 증후군(Treacher Collins syndrome), 소악증(micrognathia) 및 구개열이 복합되어 나타나는 피에르 로뱅 증후군(Pierre Robin syndrome), 무이증(anotia), 소이증(microtia) 등을 일으킬 수 있다.

상순의 발육

태생 5주에 구강은 상방으로는 전두부와 하방으로는 하악궁과 경계를 이루며 서양삽 모양을 하고 있다(그림 1-2, B). 태생 6주경에 구강 외측 상방에 전두부의 표층 상피 조직과 결체조직에서 유래하는 2개의 작은 난원형의 팽윤부가 나타난다. 그 후 48시간 이내에 이 팽윤부의 중앙은 함몰되고, 그 주위조직은 전방으로 성장을 계속한다. 함몰부는 그 후 점점 깊어져서 비와(nasal pit)를 형성하며 안면의 외측단에 위치하게 된다. 비와 사이의 조직을 내비돌기(medial

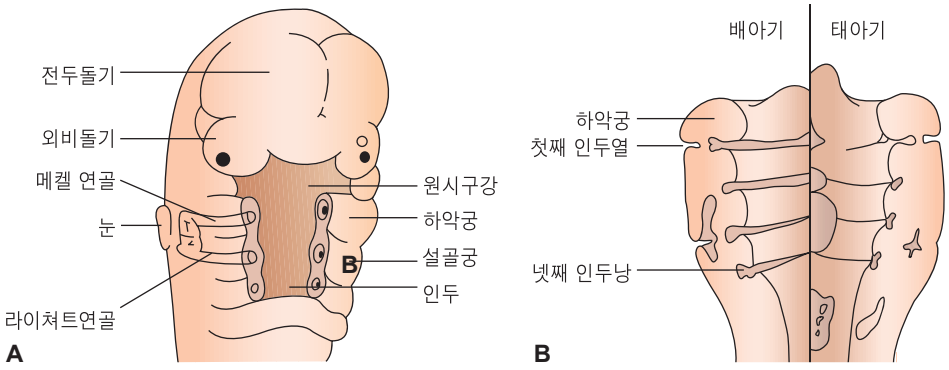

그림 1-1 A, B, 출생전기의 인두궁(pharyngeal arch), 인두열(pharyngeal cleft) 및 인두낭(pharyngeal pouch)의 모식도. (Modified from Cobourne M, DiBiase A. Handbooks of orthodontics. 2nd ed. Maryland Heights: Elsevier; 2016.)

nasal process)라고 하며, 비와의 외측 조직을 외비돌기(lateral nasal process)라 한다. 이때 상악돌기(maxillary process)는 비와의 외측 및 구강의 상방 외측부에 위치하며, 삼각형 또는 쐐기 모양을 하고 있다(그림 1-2, C; 1-3). 비와는 점점 더 깊어지고 융기된 전연부는 하방이 열린 작은 말발굽형의 모양을 나타내다가 전방으로 성장하면서 말발굽형의 하단은 서로 접촉하고 융합되어 상순을 형성하게 된다(그림 1-2, D). 인중은 바로 내비돌기와 상악돌기의 유합 흔적이다.

이러한 윗입술의 유합은 3단계의 과정을 거쳐서 일어난다(그림 1-4, 1-5). 제1단계는 상악돌기의 내측연 상피와 내비

표 1-1 각각의 인두궁(pharyngeal arch), 인두열(pharyngeal cleft) 및 인두낭(pharyngeal pouch)에서 발육되는 조직 및 지배신경

번호	인두궁	인두열	인두낭	지배신경
첫째	메켈 연골(Meckel's cartilage), 상·하악골, 추골(malleus), 침골(incus) 저작근육, 악설골근, 전방이복근, 고막장근, 구개범장근, 혀의 전방부, 전방추골(malleus) 인대, 접형골하악골 인대	외이도, 고막	중이, 유스타키오관	제V뇌신경(삼차신경)
둘째	설골소각 및 설골상방부, 등골, 경상돌기	둘째 인두궁의 하방 과성장으로 나머지 인두열을 덮어서 편평한 목을 형성함		
	안면근육, 후방이복근, 흉골설골근, 등골근		구개편도	제VII뇌신경(안면신경)
셋째	설골대각 및 설골하방부			
	경돌인두근, 혀의 후방부		흉선 일부, 하방 부갑상샘	제IX뇌신경(설인신경)
넷째와 다섯째	갑상연골, 후두연골			
	후두근육 일부, 인두괄약근		흉선 일부, 상방 부갑상샘	제X뇌신경(미주신경)

(Modified from Finkelstein MW. Overview of general embryology and head and neck development. In: Bishara SE, editor. Textbook of orthodontics. Philadelphia: W.B. Saunders; 2001. p. 2-21.)

A 4주 **B** 5주 **C** 6주 **D** 7주

그림 1-2 **A~D,** 배아기 인간의 두개안면 성장변화 모습. 한 눈금: 1mm. (Modified from Diewert VM, Lozanoff S. A morphometric analysis of human embryonic craniofacial growth in the median plane during primary palate formation. J Craniofac Genet Dev Biol 1993;13:147-61.)

돌기의 외측연 상피와의 접촉이다. 이 두 곳의 상피가 접촉하여 '나잘핀(nasal fin)'이라는 엷은 층판을 형성한다. 제2단계는 두 곳의 상피층에 유착이 일어나 단일의 상피층이 되는 것이며, 마지막 단계는 상피층의 변성이 일어나고 결합조직의 침윤이 일어나는 것이다. 결합조직의 침윤은 급격히 확장되어 나잘핀은 전방경계와 후방 경계부를 제외하고 사라진다.

일차구개의 발육

태생 6주경에 비와가 좌우에 발생하면서 비와의 하방에서 내비돌기가 외비돌기 및 상악돌기와 유합되면서 수평 막대 모양의 조직이 형성되어 원시비강과 원시구강을 최초로 분리하게 된다. 각 좌우 비공의 하방에 있는 이 조직이 원시비강과 원시구강을 최초로 분리하기 때문에 일차구개(그림 1-4)라고 한다.[1] 나잘핀의 후방 경계부는 상악돌기의 내측연 상피와 내비돌기의 외측연 상피가 접촉하여 생기는 두 개의 상피층이 분리된 상태로 남아 있어서 비와의 구강상면에 구멍을 형성한다(그림 1-4). 이 비와의 후방에 있는 구멍을 원시 후비공(choana)이라고 부르며, 일차구개의 후방경계가 된다. 일차구개는 태생 6주 말에 형성이 완료되며, 장래에 상악 중절치 및 측절치는 이 일차구개에 의하여 지지된다.

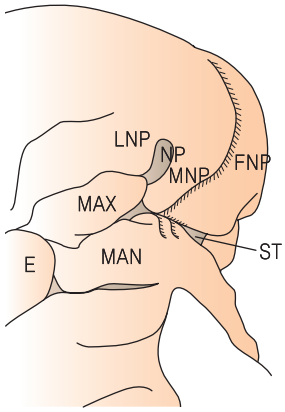

그림 1-3 태생 6주경 인간 배아의 안면모식도. 전두비융기(FNP)가 각각 양쪽에 돌출되어 내비돌기(MNP)와 외비돌기(LNP)를 형성하며, 이들은 비판(Nasal Placode, NP)을 둘러싸고 있다. 눈(E)은 측방에 위치하고 있다. 상악돌기(MAX)는 비판의 하방부와 원시구강(Stomodeum, ST)의 측상방 부위를 형성하고 있고 하악돌기(MAN)는 원시구강의 하방 부위를 형성하고 있다.

구강 및 주위조직의 발생

이차구개의 발육

태생 7주경이 되면 일차구개의 발생과 함께 원시구강의 높이가 점점 높아지고 비강도 후방으로 점점 확장되어 구강 전체의 상방에 넓은 공간을 형성하며, 혀도 비대되면서 후방을 향하여 비강 속으로 밀려들어간다. 이때 상악돌기에서 쐐기 모양의 구개판(palatal shelf)이 혀의 측방에 발육하기 시작한다. 처음에는 구개판(palatal shelf)이 혀의 양쪽 측면을 따라 구강저를 향하여 하방으로 성장하므로(그림 1-6, A, B; 1-7), 이때까지 혀는 비중격의 하연과 접촉하고 있다. 그러나 태생 8~9주 사이에 구개판(palatal shelf)은 후방에서부터 시작하여 혀의 측방에서 혀의 상방으로 이동이 일

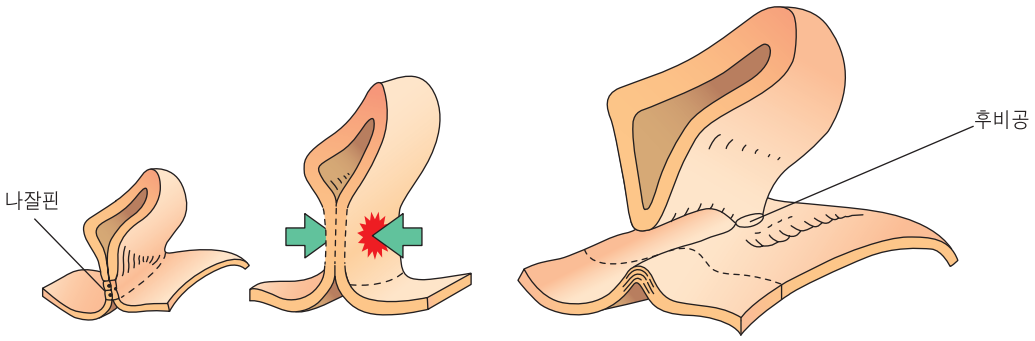

그림 1-4 상악돌기(maxillary process)와 내돌기가 유합되는 모습 및 나잘핀의 형성 모습. 비공의 깊이가 증가하면서 상악돌기와 내비돌기의 두 상피층이 유합된 후 결합조직이 침윤하여 구순의 조직이 하나로 되면서 일차구개를 형성한다. 그리고 비와(nasal pit)의 후방에는 두 층의 상피가 유합되지 못하여 생긴 후비공(choana)이 구개에 발생한다. (Modified from Diewert VM, Lozanoff S. A morphometric analysis of human embryonic craniofacial growth in the median plane during primary palate formation. Craniofac Genet Dev Biol 1993;13:147-61.).

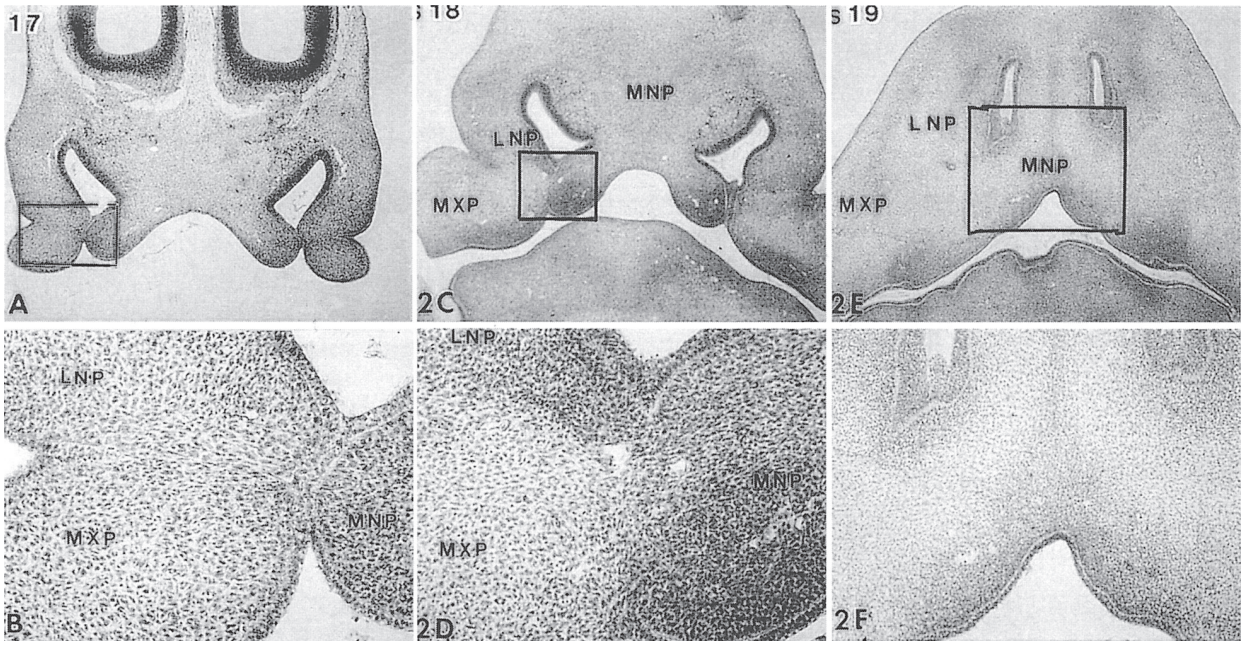

그림 1-5 나잘핀의 형성과 결합조직 침윤을 보여 주는 상안면부의 전두단면 조직소견. LNP, 외비돌기; MNP, 내비돌기; MXP, 상악돌기. (Modified from Diewert VM, Wang KY, Tait B. A morphometric analysis of cell densities in facial prominences of the rhesus monkey embryo during primary palate formation. J Craniofac Genet Dev Biol 1993;13:236–49.)

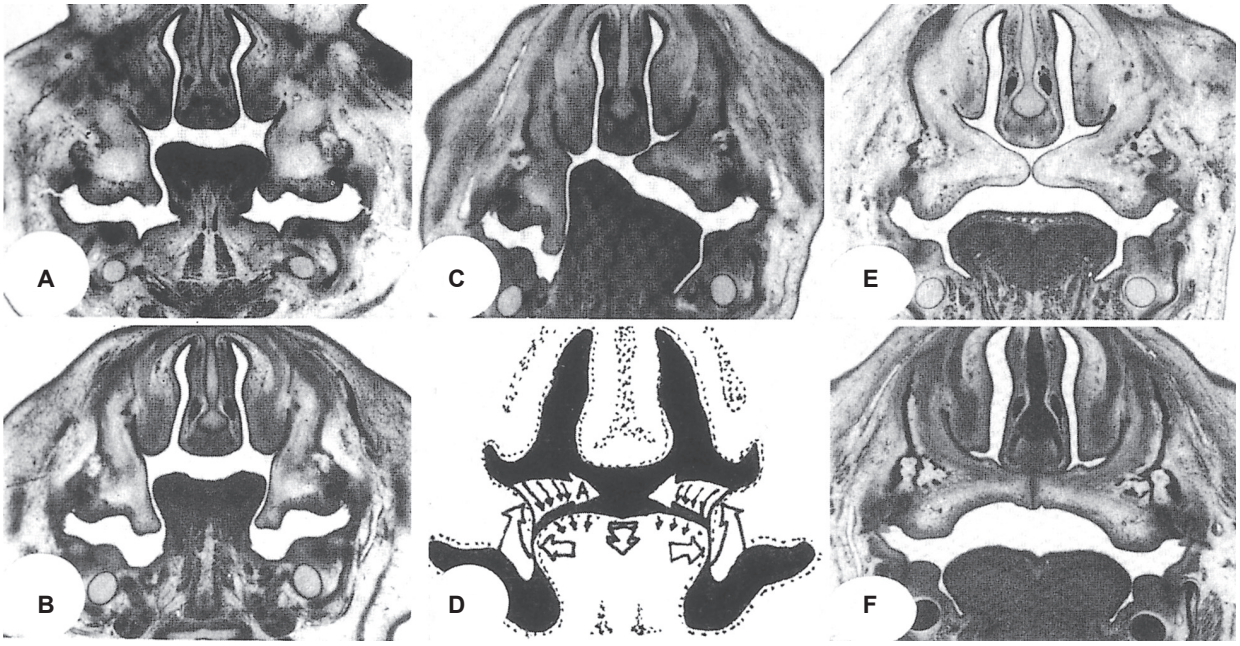

그림 1-6 이차구개와 혀의 발육 관계를 단계적으로 나타낸 전두단면 그림. **A, B,** 구개판의 혀의 측방에 있으며 비강 속까지 연장된 혀를 볼 수 있다. **C, D,** 구개 폐쇄 과정 중의 구개판과 혀의 이동 모습으로 구개판은 혀의 측방에서 혀의 상방으로 이동하며, 한쪽이 먼저 혹은 양쪽이 동시에 일어날 수 있다. 이때 혀는 전방, 하방 및 측방으로 이동한다. **E,** 혀의 상방에 위치한 구개판을 볼 수 있다. **F,** 최종적으로 양측 구개판이 유합된 모습. (Modified from Diewert VM. A morphometric analysis of craniofacial growth and changes in spatial relations during secondary palatal development in human embryos and fetuses. Am J Anat 1983;167:495–522.)

어나기 시작한다(그림 1-6, C, D). 이러한 구개의 이동은 매우 신속하게 일어난다. 구개판이 후방에서 시작하여 전방까지 혀의 상방으로 올라갈 때 구개판의 이동에 대한 저항을 줄이기 위하여 혀는 전방으로 미끄러져 나오면서 하방과 측방으로 이동한다.[2] 따라서 구개판의 활주이동은 혀의 이동과 관련이 있으며,[3] 혀의 이동이 일어나지 않으면 구개판의 이동은 불가능할 것이다. 이러한 혀의 위치이동은 이 시기에 일어나는 하악궁의 길이와 폭의 급격한 성장과 관련이 있다고도 볼 수 있다. 그 후 혀는 다시 구개판을 향하여 상방으로 압력을 가하여 구개판 사이를 근접시키면서 정중부에서 용이하게 서로 접촉할 수 있도록 도와준다. 양측의 구개판은 태생 8.5주까지는 혀의 상방에서 거의 접촉된 상태를 보이다가(그림 1-6, E), 9주와 10주 중에 양측의 구개판은 서로 접촉하여 유합되기 시작한다. 이렇게 구강과 비강은 구개판에 의하여 격리되는데, 이 구개판을 '일차구개' 다음 두 번째로 발생한다고 하여 '이차구개'라고 한다.

구개판의 유합 과정은 상순과 마찬가지로 처음에는 구개판의 피복상피가 유착되어 단일 세포층을 형성한 다음 구개판의 결합조직이 상피성 격벽에 구멍을 뚫고 서로 혼합되면서 상피세포층이 사라지게 된다. 구개는 전체가 동시에 접촉되고 유합되는 것은 아니다. 최초의 접촉은 전방구개돌기, 즉 일차구개돌기의 직후방에 있는 이차구개의 골간(diaphysis)에서 일어나며, 이 부위에서 전방과 후방으로 폐쇄가 진행된다(그림 1-8).

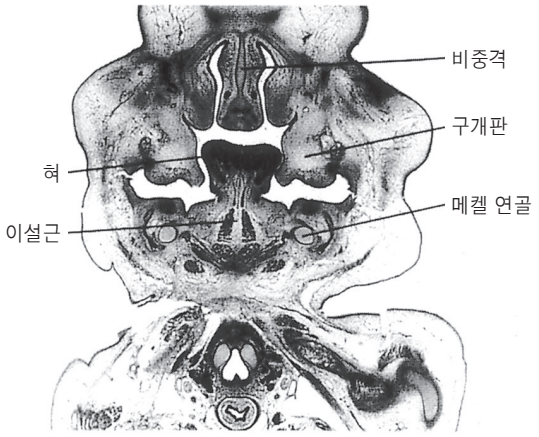

그림 1-7 태생 7.5주경 인간 배아의 원시구강(stomodeum) 전두단면 조직소견. (Modified from Diewert VM. Contribution of differential growth of cartilages to changes in craniofacial morphology. Prog Clin Biol Res 1982;101:229-42.)

구개의 골은 여러 곳의 골화중심에서 발생한다. 태생 8주에 상악 구개돌기의 전방부 양측에 위치한 골화중심은 앞상악골(premaxilla)과 상악골을 발생시킨다. 앞상악골은 상악 절치를, 상악골은 견치와 대구치를 지지할 것이다.[4] 태생 14주까지는 골구개가 잘 형성되어 있고, 앞상악골, 상악골 및 구개골의 수평판 정중선에 연장된 구개봉합을 가지고 있다. 이 정중 구개 봉합은 구개의 측방성장을 일으키는 중요한 부위가 된다.

이상에서 언급한 상순, 일차 및 이차구개의 발육은 적절한 시간 간격으로 순서에 따른 복잡한 발육단계를 거쳐서 일어나기 때문에 안면부에서 이 부위의 선천적 결손이 가장 많이 빈발하는 원인이 된다. 600명의 신생아 중 1명이 구순열, 구개열 또는 복합된 결손(구순구개열) 중 어느 하나를 가지고 태어나고 있으며(그림 1-9), 구순구개열 환자는 또한 심한 부정교합을 동반하기 때문에 가장 치료하기 어려운 교정 환자 중의 하나다.

하악의 발육

하악은 태생 4주에 발생하는 첫째 인두궁(pharyngeal arch, 하악궁)에서 분화되며, 태생 6주경에 메켈 연골(Meckel's cartilage)이라고 알려져 있는 긴 막대기 모양의 연골이 첫째 인두궁에 나타나 초기에 하안면부는 이 메켈 연골에 의하여 지지된다(그림 1-10, A). 이 시기의 하악궁은 넓고 편평한 모습을 하고 있으며, 정중부의 경미한 함몰부는 그때까지도 관찰된다. 봉상의 메켈 연골은 하악궁의 정중부에서 후방의 이낭(otic capsule)까지 연결되어 있고, 따라서 양측의 후방 부분은 후에 중이의 추골(malleus)과 침골(incus)이 된다(그림 1-10, A, B). 하등동물에서 이 2개의 골은 하악골의 관절기능을 하며,[5] 인간에서도 태생 약 8~18주까지의 기간 중에 추골과 침골은 가동성 관절로서의 기능을 한다고 알려져 있다.

하악골의 골화는 메켈 연골의 외측에서 얇고 편평한 장방형 골괴로부터 시작되며, 메켈 연골은 전방부에 있는 아주 적은 부분의 연골만이 골화되어 하악골에 유합될 뿐 하악

골의 골화와는 직접적인 관련이 없다. 그러나 하악골체는 메켈 연골에 부착되어 있기 때문에 메켈 연골이 퇴화할 때까지 연골과 함께 기능을 수행하면서 전방으로 성장한다. 하악과두 연골은 하악체와 독립적으로 발달하다가 태생 16주경 하악체와 융합되며(그림 1-10, B, C), 태생 24주경에 하악과두는 턱관절의 기능을 한다.[6]

하악골은 발육 중인 치아를 함유한 하악골체의 상방면을 따라서 급속히 형성되며, 섬유성 결합조직인 소위 하악결합 연골은 태어나기 전까지 하악의 좌우 반쪽을 연결시키며, 생후 1년까지 성장영역으로 역할을 하다가 골화된다. 출생 시에 하악각은 약 130°로 하악두와 하악골체는 거의 직선에 가까운 모양을 하고 있다(그림 1-10, E).

하악골의 비정상 발육은 무악증(agnathia), 소악증(micrognathia), 악골열(gnathoschisis), 이열 하악과두

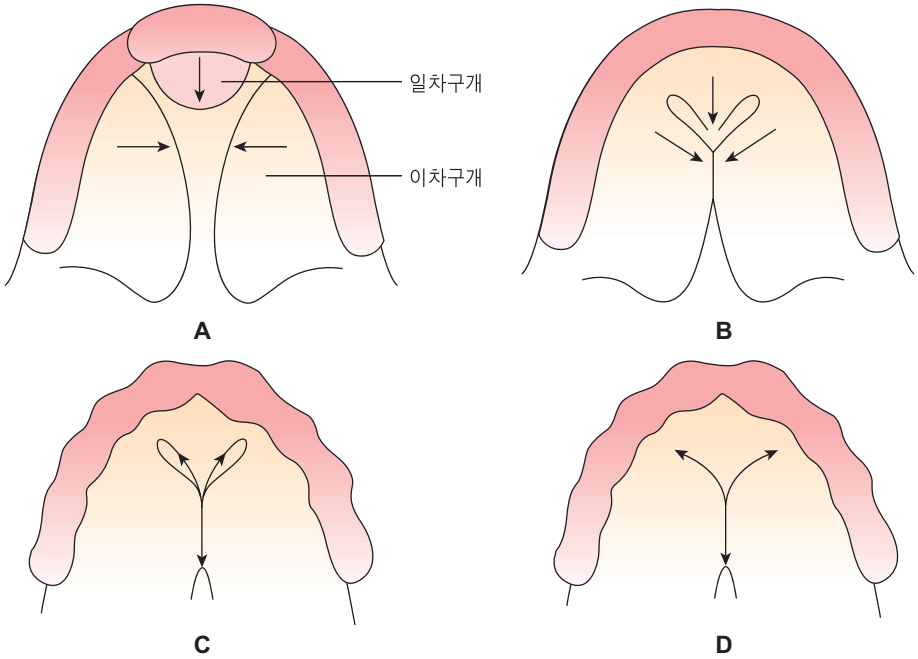

그림 1-8 구개의 폐쇄와 유합 과정을 단계적으로 보여 주는 모습. **A,** 구개판이 혀의 상방에서 정중 수평방향으로 성장한다. **B,** 일차구개 바로 후방에서 구개판은 거의 접촉 직전 상태에 있다. **C,** 구개판의 연조직이 유합되기 시작하는 모습으로 전방에서 후방으로 폐쇄가 진행된다. **D,** 후방의 연구개까지 완전히 유합이 진행된다. (Modified from Avery JK, Happle JD, French WC. Development of the nasal capsule in normal and cleft palate formation. Cleft Palate Bull 1957;7:8–14.)

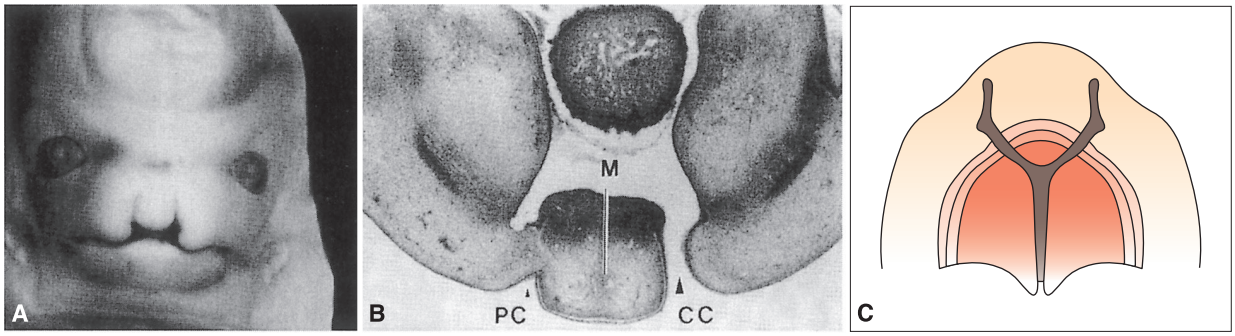

그림 1-9 **A,** 양측성 구순열을 보이는 태아의 안면모습. **B,** 조직소견. PC, 부분 구순열; CC, 완전구순열. **C,** 양측성 순구개열 환자의 구강 내 모식도. (Modified from Pratt RM, Salomon DS, Diewert VM, Erickson RP, Burns R, Brown KS. Cortisone-induced cleft palate in the brachymorphic mouse. Teratog Carcinog Mutagen 1980;1:15–23.)

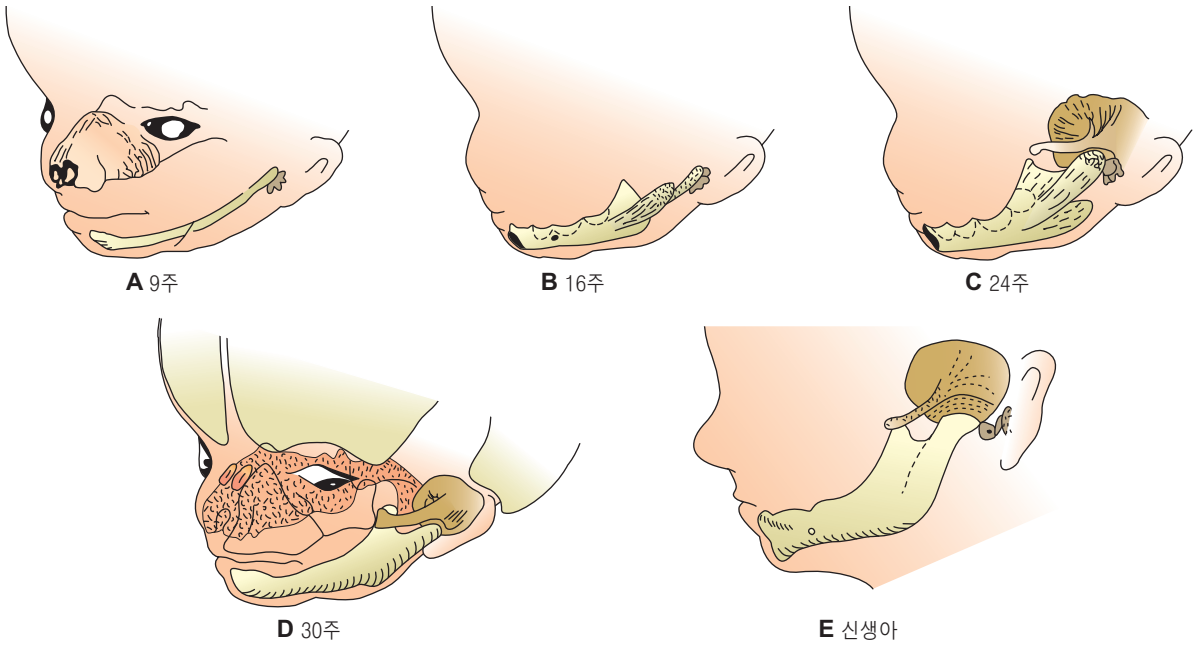

그림 1-10 하악골의 단계적 발육과정 모습. **A,** 비낭이 상악의 골격에 해당하고 하악의 골격은 메켈 연골(Meckel's cartilage)이 담당한다. **B,** 하악과두가 출현한 모습이며 아직 메켈 연골이 존재한다. **C,** 턱관절이 출현하며 잘 발달된 근돌기를 볼 수 있다. **D,** 비상악복합체에 막성골이 출현하여 연골과 대체된다. **E,** 신생아의 하악골 모습. (Modified from Moyers RE. Handbook of orthodontics. 3rd ed. Chicago: Year book medical publishers; 1973.)

(bifid condyle), 편측안면비대증 및 거대하악증 등을 일으킬 수 있다.

혀의 발육

혀는 구강 내에서 자유롭게 움직이는 체부와 인두부에 강하게 부착된 기저부로 구성되어 있다. 설체부는 첫째 인두궁에서, 설기저부는 둘째에서 넷째 인두궁에 걸쳐서 발달된다. 혀의 체부는 태생 4주 말기에 첫째 인두궁 중앙에 3개의 돌출(그림 1-11, A, B), 즉 한 쌍의 외측 설융기(lateral lingual swelling)와 한 개의 부대결절(정중설융기; tuberculum impar)이 융기되면서 형성된다.[7] 태생 6~7주경에 2개의 외측 설융기는 급속히 증대되어 상대적으로 크기가 작은 부대결절을 덮으면서 통합되어 설체부가 된다(그림 1-11, C). 그 후 혀의 외측연을 따라 상피 조직이 결체조직 속으로 들어가면서 혀와 발육 중인 치조융기를 분리시켜 설인대부를 제외한 설체부는 구강저로부터 자유롭게 된다(그림 1-11, D).

혀의 기저부는 태생 5주경부터 둘째, 셋째 및 넷째 인두궁에 걸쳐서 발육하지만 주로 셋째 인두궁에서 발육된다. 먼저 둘째 및 셋째 인두궁의 정중부에 저세절(copula)의 융기가 일어나고(그림 1-11, B), 셋째와 넷째 인두궁 사이에서 큰 인두하 융기(hypopharyngeal eminence)가 발육(그림 1-11, A, C)하면서 두 개가 서로 연결된다. 저세절과 부대결절 사이에는 소와가 출현하는데, 이를 맹공(foramen caecum)(그림 1-11, A)이라고 하며 설체부와 설기저부의 경계가 된다. 설체부의 근육은 8.5~9주까지 뚜렷하게 분화된다.

설유두는 태생 약 11주경부터 발달하기 시작하며, 혀의 신경분포를 살펴보면 제5뇌신경은 설체부의 촉각기능을, 제7뇌신경은 체부의 미각기능을, 제9, 10뇌신경은 설기저부의 촉각 및 미각의 복합적 기능을 수행한다. 설하신경은 설구개근을 제외한 혀의 근육에 분포하여 운동기능을 담당한다.

혀와 관련된 발육부전으로는 설유착증(ankyolglossia), 무설증(aglossia), 소설증(microglossia), 대설증(macroglossia) 및 각 융기의 유합 실패로 일어나는 이열설(bifid tongue) 및 삼열설(trifid tongue) 등이 있다.

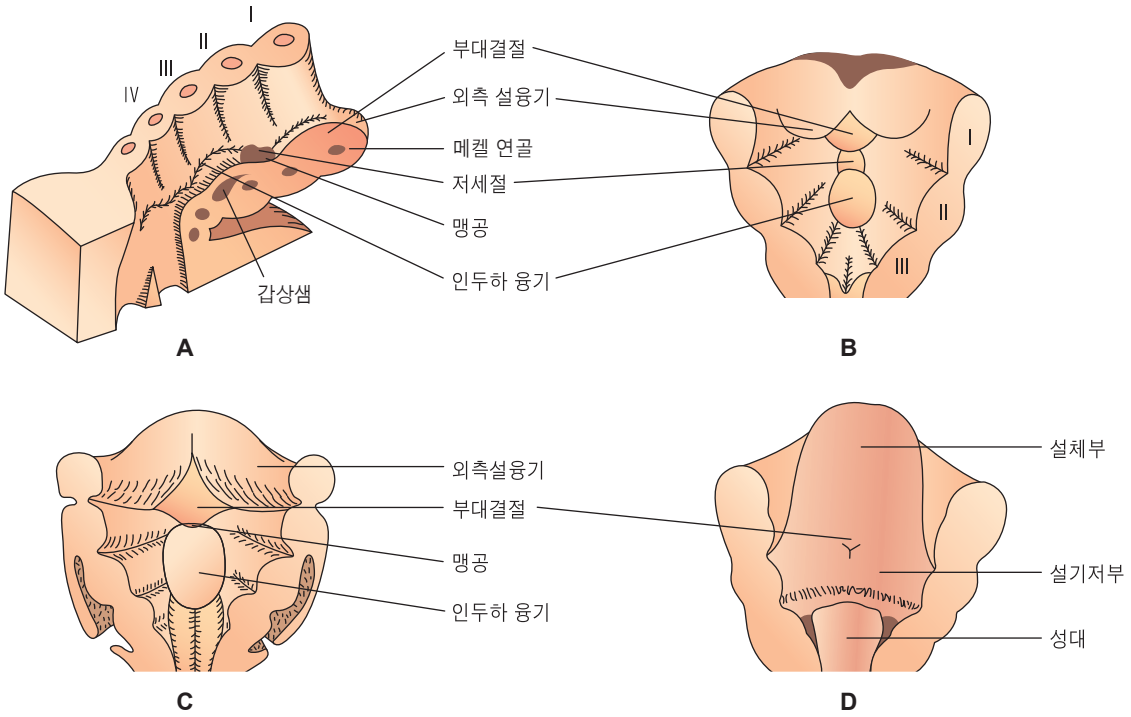

그림 1-11 A~D, 혀의 단계적 발육 모습. 맹공(foramen caecum)이 설체부와 설기저부의 경계부가 된다. (Modified from Moyers RE. Handbook of orthodontics. 3rd ed. Chicago: Year book medical publishers; 1973.)

치아의 발육

태생 7주에 상피성의 순측판(labial lamina)이 상악돌기(maxillary process)와 하악돌기의 주변을 따라서 나타나게 된다(그림 1-12). 이 쐐기 모양의 상피세포층은 하방의 결합조직 속으로 밀려들어가서 미래의 입술과 치조돌기(alveolar process) 조직을 분리시킨다. 동시에 구강상피의 기저층에 어떠한 세포들이 인접 세포보다 빨리 성장하여 두꺼워지면서 장래에 치조돌기가 될 부위에 나타난다. 이를 치판(dental lamina)이라고 하며, 규칙적인 간격으로 치조돌기 속으로 성장한다(그림 1-12). 이 치판은 치아의 외배엽 부분에 해당되므로 상피성의 법랑질 기관(enamel organ)이 이것으로부터 발생한다. 이 법랑질 기관은 인접된 결합조직 기원의 치아유두(dental papilla)와 함께 빠르게 분화하여, 각각 해당되는 치아의 법랑질과 상아질을 형성한다. 치판이 분화되면서 미래에 유치가 될 위치의 상·하악에 각각 10개씩의 둥근 팽창이 나타나며, 치조돌기는 후에 이들 치판 사이의 중배엽 조직으로부터 형성된다.

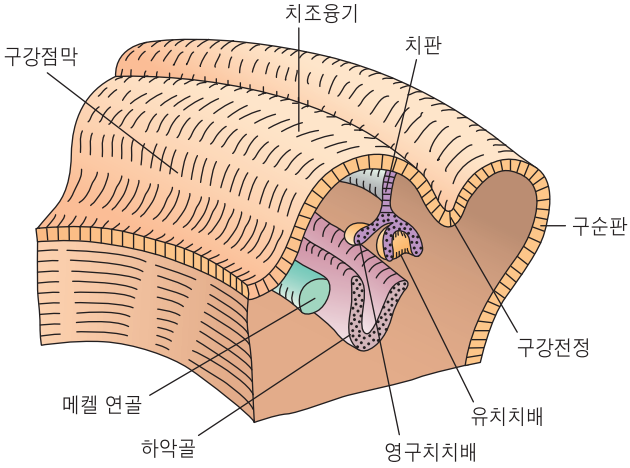

그림 1-12 치아의 발육 모식도. 치아 및 하악골과 메켈 연골(Meckel's cartilage)과의 관계도 주의 깊게 볼 것. (Modified from Moyers RE. Handbook of orthodontics. 3rd ed. Chicago: Year book medical publishers; 1973.)

상악복합체의 발육

상악골은 하악과 같은 첫째 인두궁에서 발육되며, 골형성이 시작되기 전까지 태생 9주경에 나타나는 연골성 비낭은

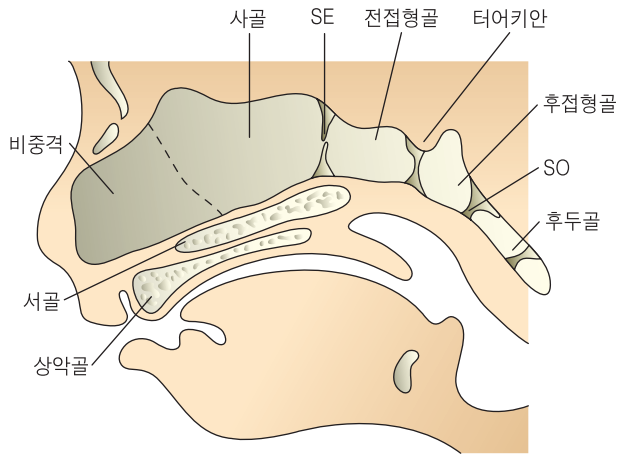

그림 1-13 배아기 연골성 두개저의 시상단면도. 막대상의 연골이 전방의 비중격에서 후방의 대후두공까지 연결되어 있다. 서골과 상악골은 막성골에서 기원된다. SE, 미래의 접형사골 연골결합(spheno-ethmoidal synchondrosis) 부위; SO, 미래의 접형후두골 연골결합(spheno-occipital synchondrosis) 부위.

상안면부의 유일한 골격성 지지조직이 된다. 그러나 태생 30주경에 두개저 연골의 외측과 그 하방에 있는 안면의 지지조직에서 비골, 앞상악골, 상악골, 누골, 관골, 측두골 등 여러 개의 골화중심이 나타난다.[8] 이 골화중심은 중안면부의 연골성골을 막성골로 대치시키면서, 각각의 골이 봉합조직으로 서로 분리될 때까지 성장한다(그림 1-10, D).

상악복합체의 가장 빈번한 비정상 발육은 중안면부 발육부전과 비대칭 안모(두개안면 왜소증, craniofacial microsomia)이다.

연골두개의 발육

두개의 연골부는 태생 7주경부터 발육되기 시작하고 두개의 막성골도 이때 같이 나타난다. 두개골을 구성하는 골격의 각 부분은 최초에 뇌의 지지조직 중에서 발육한다. 뇌는 주위를 둘러싸고 있는 편평골인 두개관(calvaria), 즉 신경두개와 뇌저를 따라 형성되는 연골인 연골두개에 의하여 지지된다. 태생 8주에 연골들은 이미 두개저를 형성한다. 연골두개는 전방의 비부에서 대후두공까지 정중선을 따라 연속으로 뻗쳐 있는 막대 모양의 연골(그림 1-13)로 뇌와 안면을 지지하고 있으며, 안면의 성장에 매우 중요한 역할을 한다. 연골두개의 약간 후방부는 뇌하수체를 지지하고, 측방부위에서는 중이와 내이 주위에 이낭을 발육시키며, 최후방부는 대후두공 주위의 후두연골을 형성한다.

연골성 비중격도 안면의 지지조직일 뿐만 아니라 안면의 전방부 성장에도 작용한다. 앞상악골과 연골성 비중격은 초기에 섬유성 부착으로 연결되어 있다.[8] 연골성 비중격은 전방부에 큰 연골비낭을 형성하며(그림 1-10, A), 비낭은 정중의 중격 부분, 수직판 및 2개의 외측 연골날개로 구성되어 있고, 안면의 발육에 중요한 역할을 한다. 미래의 사골은 비낭에서 기원하며, 접형골, 측두골 및 후두골의 일부분은 후방부의 연골에서 발육한다.

대부분의 연골은 장래에 골로 대치되지만, 골들 사이에 연골부위가 늦게까지 남아 있는 곳이 있으며, 이것이 두개저의 연골결합(synchondrosis)이 된다. 이 연골결합은 두개저의 성장과 발육에 중요한 기여를 한다. 따라서 연골두개의 발육부전은 중안면부의 함몰을 야기한다.

출생전기 두개안면부의 단계적 형태 변화

(그림 1-14)

태생 2주 때 태아의 크기는 1.5mm 정도이고, 아직 안면부의 분화는 나타나지 않는다. 태생 3주부터 머리 부분이 모양을 갖추기 시작하여[9] 8주까지 안면의 중요 부분의 발육이 대부분 일어난다. 태생 3주에 크기는 3mm 정도가 되며, 안면의 대부분을 구성하고 있는 전뇌와 흉강의 대부분을 차지하는 상대적으로 상당히 큰 심장을 볼 수 있다. 전뇌 바로 하방에는 후에 구강이 되는 외배엽 조직의 함입이 일어나면서 안면의 최초 특징이 나타나기 시작한다. 그 후 전두돌기, 2개의 상악돌기, 그리고 하악궁에 의해서 원시구강(stomodeum or primary oral groove; 전뇌와 심장 사이의 함몰부)이 형성된다(그림 1-1, A). 이 시기에 인두막(pharyngeal membrane)은 내배엽인 앞장관(foregut)과 외배엽인 원시구강의 2층의 상피 조직으로 되어 있다. 그리고 안면 발육에 있어서 가장 중요한 첫 변화는 중배엽 조직의 급격한 증식으로 인하여 전뇌의 앞쪽에 전두비융기(frontonasal prominence)가 좌우 상악돌기 사이에 형성되는 것이다. 태생 4주에 태아의 길이는 5~6.5mm 정도가 되며, 비판(nasal placodes)이 나타나고, 상악돌기가 전방