제1부

기능해부학
(Functional Anatomy)

저작계는 기본적으로 골, 근육, 인대와 치아로 구성된 매우 복잡한 구조이다. 저작계의 운동은 뇌, 뇌간과 말초신경계로 구성된 섬세한 신경조절기전에 의해 조절되며 구조물에 가해지는 손상을 최소화하면서 기능을 최대화할 수 있도록 조절된다. 기능하는 동안 치아를 효율적으로 서로 이동시키기 위해서는 근육에 의한 하악의 정확한 움직임이 필요하다. 이러한 운동의 역학과 생리가 저작기능에 대한 공부의 기본이다. 제1부는 6개의 장으로 구성되며 저작계의 정상해부 구조, 기능 및 역학에 관해서 논하였다. 정상기능은 기능장애를 논하기 전에 반드시 숙지해야 한다.

제 1 장

저작계의 기능해부학과 생체역학

Functional Anatomy and Biomechanics of the Masticatory System

"환자 치료에 있어 해부학 지식보다 더 기본적인 것은 없다."

JPO

저작계는 주로 저작, 발음, 연하를 담당하는 신체의 기능 단위(functional unit)로서 미각과 호흡에도 중요한 역할을 한다. 저작계는 골, 관절, 인대, 치아, 근육으로 구성되며, 이 모든 구성요소를 조절하고 통합하는 복잡한 신경조절계가 있다.

저작계는 복잡하고 고도로 정교한 기능 단위이므로, 기능해부학과 생체역학을 확실히 이해해야 교합을 이해할 수 있다. 이 장에서는 저작기능 이해에 기초가 되는 해부학적 특징을 설명하고자 한다. 더 자세한 설명은 두경부 해부학책을 참고하기 바란다.

기능해부학(Functional anatomy)

제1장에서는 먼저 치아와 지지조직, 골격 구성요소, 측두하악관절, 인대, 근육 등 해부학적 구성요소를 설명한 뒤, 측두하악관절의 생체역학을 다룰 것이다. 제2장에서는 저작계의 정교한 기능을 수행하는 복잡한 신경조절계를 설명할 것이다.

치아와 지지조직 (Dentition and supportive structures)

사람의 치열은 32개의 영구치로 구성되어 있다(그림 1–1). 각 치아는 2개의 기본단위, 즉 치은 조직 위로 보이는 치관과 치은 조직 아래 치조골 속에 묻혀 있는 치근으로 구분한다. 치근은 백악질 표면에서 치조골로 뻗는 수많은 결합조직 섬유에 의해 치조골에 부착되어 있다. 이 섬유들의 대부분은 백악질에서 치경부 쪽 치조골을 향해 비스듬히 주행하고 있다(그림 1–2). 이들 섬유를 통틀어 *치주인대(periodontal ligament)*라고 한다. 치주인대는 치아를 골 속에 단단히 부착할 뿐 아니라 치아의 기능접촉으로 인한 압력을 분산하는 데 도움을 준다. 따라서 치주인대를 자연적인 충격흡수대(natural shock absorber)라고 볼 수 있다. 치주인대는 압력과 위치 정보를 제공하는 특수 수용기를 가지고 있다. 이들 감각 정보는 기능에 필수적인데, 자세한 내용은 다음 장에서 다룰 것이다.

32개의 영구치는 상·하악 치궁의 치조골 내에 균등하게 분포되어 있다. 16개의 상악 치아는 두개골의 전하방부에 고정된 상악 치조골에 배열되어 있고, 나머지 16개 치아는 가동성 악골인 하악의 치조골에 배열되어 있다. 상악골 악궁은 하악골보다 약간 넓어 교합 시 상악 치아가 수직과 수평 방향에서 하악 치아를 피개한다(그림 1–3). 이러한 크기 차이는 (1) 상악 전치가 하악 전치보다 폭이 훨씬 더 넓어서 상악 악궁의 너비가 더 크고, (2) 상악 전치가 하악 전치보다 순측 경사가 더 크기 때문에 발생한 것으로, 이러한 차이로 인해 수평 및 수직 피개가 생긴다.

영구치는 치관부 형태에 따라 다음의 네 군으로 나눌 수 있다.

악골의 최전방에 위치한 치아를 *절치(incisor)*라고 한다. 절치는 삽 모양이며 절단연(incisal edge)을 가지고 있다. 4개의 상악 절치와 4

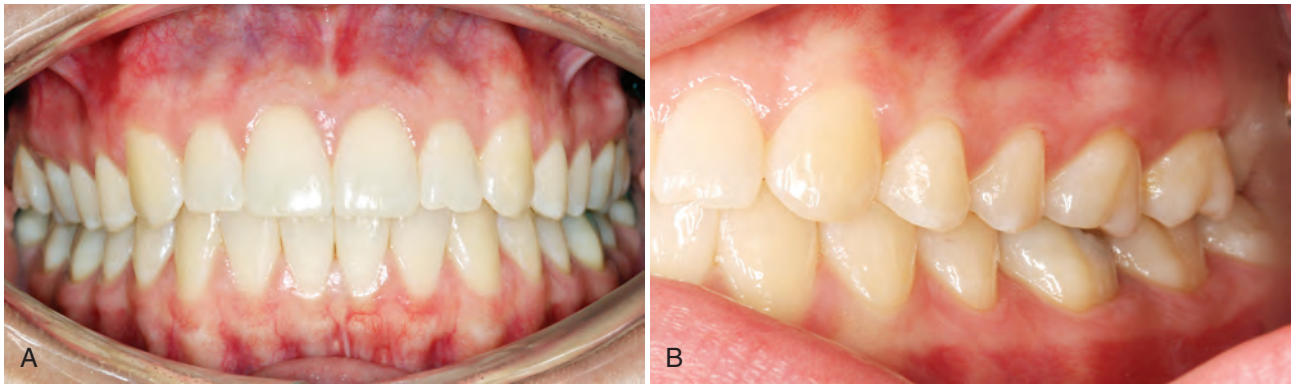

그림 1–1. A, 치열의 전면상. B, 측면상.

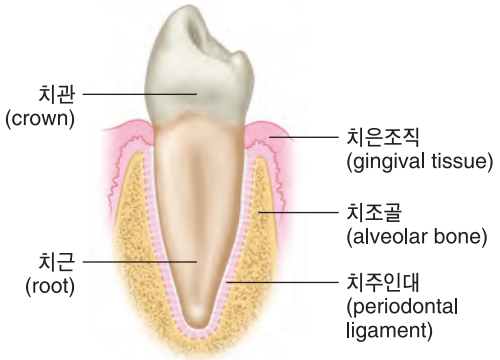

그림 1-2. 치아와 치주지지조직. 치주인대의 넓이를 실제보다 과장해서 그린 것이다.

그림 1-3. 악궁 전반에 걸쳐 상악 치아가 하악 치아보다 좀 더 안면(facial) 쪽에 위치한다.

개의 하악 절치가 있다. 보통 상악 절치가 하악 절치보다 훨씬 크기 때문에 하악 절치를 피개하게 된다. 절치의 기능은 저작 시 음식물을 절단하는 것이다.

절치 후방(원심) 치아를 *견치(canine)*라고 부른다. 견치는 악궁 모서리에 있으며, 일반적으로 영구치 가운데 가장 길고, 하나의 교두와 하나의 치근으로 구성되어 있다(그림 1-4). 이 치아는 개와 같은 동물에서 뚜렷하여 '견치'라는 이름이 붙여졌다. 2개의 상악 견치와 2개의 하악 견치가 있다. 동물에서 견치의 일차 기능은 음식물을 찢는 것이다. 그러나 사람 치열에서는 대개 절치의 기능을 하고 가끔 찢는 기능을 한다.

견치 후방 치아를 *소구치(premolar)*라고 한다(그림 1-4). 상·하악 각각 4개의 소구치가 있다. 소구치는 이교두치(bicuspid)라고도 하는데, 교두가 보통 2개이기 때문이다. 교두가 2개 있으므로 교합면적이 많이 증가한다. 상·하악 소구치가 서로 교합되면 음식물이 끼어서 부서진다. 소구치의 주된 기능은 음식물을 더 작은 크기로 분쇄하는 것이다.

치열의 마지막 군은 소구치 후방에 있는 *대구치(molar)*이다(그림 1-4). 상·하악에 각각 6개의 대구치가 있다. 각 대구치의 치관부는 4~5개의 교두로 구성되어 있다. 따라서 넓은 교합면으로 음식물을

그림 1-4. 구치부 측면상.

분쇄하고 갈아낸다. 대구치는 저작 후반부에 주로 기능하여, 음식물을 삼키기 쉬운 작은 크기로 만든다.

앞에서 설명했듯이 각 치아는 기능에 따라 고도로 분화되어 있다. 치아의 악골 내 위치와 악골 간 관계는 저작계의 건강과 기능에 매우 중요하다. 이들 관계에 대한 상세한 내용은 제3장에서 다룰 것이다.

골격 구성요소(Skeletal components)

사람 머리의 골격은 두개골과 하악골로 구성된다(그림 1-5). 두개골은 여러 개의 골로 구성되며 열구로 연결된다. 주요 구성 골은 측두골, 전두골, 두정골, 접형골, 후두골, 관골, 비골, 상악골이다. 하악골은 분리된 골로서, 근육 슬링(muscle sling)에 의해 두개 하방에 매달려 있다. 저작계를 구성하는 3가지 주요 골은 치아를 지지하는 상악골과 하악골, 두개와 함께 관절에서 하악을 지지하는 측두골이다(그림 1-6).

상악골(Maxilla)

발생학적으로 2개의 상악골이 정중구개봉합(midpalatal suture)에서 융합된다(그림 1-7). 상악골은 안면 상부 골격(upper facial skeleton)의 중요한 부분을 차지한다. 이 골의 경계는 위로 비강과 안와의 하면까지 연장되고, 아래로 구개와 치아를 지지하는 치조골을 구성한다. 상악골은 주변 두개골과 복잡하게 융합되어 있으므로, 상악 치아는 두개골의 고정된 부분이 되어 저작계의 정적 구성요소(stationary component)로 기능한다.

하악골(Mandible)

하악골은 U자 모양의 골로 하악 치아를 지지하고 안면 하부의 골격(lower facial skeleton)을 구성한다. 하악골은 두개골과 부착되어 있지 않고 근육, 인대와 기타 연조직에 의해 상악골 하부에 연결되어 상악과 기능할 때 필요한 가동성을 갖는다.

아치 모양의 하악골 상부는 치조골과 치아로 구성되어 있다(그림 1-8). 하악체는 후하방으로 연장되어 하악각(mandibular angle)을 형성하고, 후상방으로는 상행지(ascending ramus)를 형성한다. 하

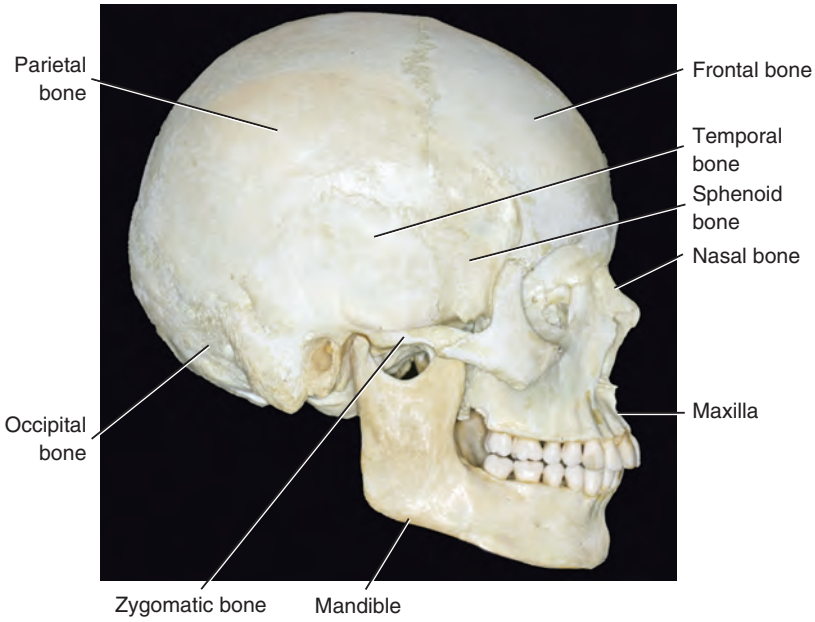

그림 1-5. 두개골과 하악골의 측면상. 두개골을 구성하는 다양한 골의 명칭을 볼 수 있다.

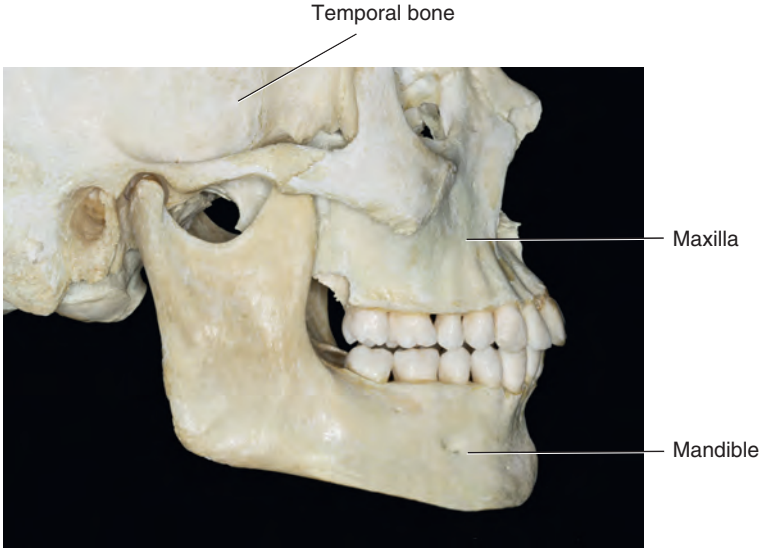

그림 1-6. 저작계를 구성하는 골격 요소: 상악골, 하악골, 측두골.

악의 상행지는 수직 골판(vertical plate)으로 되어 있으며, 위로는 2개의 돌기를 뻗어 전방의 오훼돌기(coronoid process)와 후방의 하악과두(condyle)가 된다.

하악과두는 하악이 두개골과 관절을 형성하여 운동이 일어나는 부분이다. 앞에서 보면 내·외측으로 돌출되어 이를 극(poles)이라고 부른다(그림 1-9). 일반적으로 내측극(medial pole)이 외측극(lateral pole)보다 뚜렷하다. 위에서 볼 때, 하악과두 내측극과 외측극의 중심을 연결한 선을 내후방으로 연장시키면 대공(foramen magnum)의 전방 경계를 향한다(그림 1-10). 하악과두의 근원심 폭은 18~23mm이고, 전후방 폭은 8~10mm이다. 하악과두의 실제 관절면은 하악과두의 최상방에서 전후로 연장되어 있고(그림 1-11), 후방 관절면은 전방 관절면보다 더 크다. 하악과두의 관절면은 전후방으로는 매우 볼록하지만 내외측으로는 약간 볼록할 뿐이다.

측두골(Temporal bone)

하악과두는 두개골 기저(the base)에서 측두골의 인상부(squamous portion)와 관절을 이룬다. 측두골의 인상부는 오목한 하악와(mandibular fossa)로 구성되어 하악과두가 여기에 위치한다(그림 1-12). 하악와를 관절와(articular fossa) 또는 천와(glenoid fossa)라고도 부른다. 하악와 후방은 인상고실열(squamotympanic fissure)로 내외방으로 이어진다. 이 열구가 내측으로 연장되면 전방부는 추체인상열(petrosquamous fissure)로, 후방부는 추체고실열(petrotympanic fissure)로 나누어진다. 하악와 바로 전방에는 관절융기(articular eminence)라고 불리는 볼록한 골 융기가 있다. 관

절융기의 볼록한 정도는 매우 다양하며, 이 기울기가 하악 전방운동 시 하악과두의 경로를 지시해 주기 때문에 중요하다. 하악와의 후방벽은 매우 얇아 무거운 압력을 지탱하지 못하게 되어 있다. 그러나 관절융기는 두꺼운 치밀골로 되어 있어 무거운 압력을 잘 견딜 수 있다.

측두하악관절(Temporomandibular joint; TMJ)

하악골이 두개의 측두골과 관절을 이루는 측두하악관절(TMJ)은 신체에서 가장 복잡한 관절 가운데 하나이다. 측두하악관절은 한 면에서 접번 운동을 하므로 *경첩관절(ginglymoid joint)*이라고 하지만, 동시에 활주 운동도 할 수 있어 *활주관절(arthrodial joint)*이라고도 한다. 따라서 측두하악관절을 *경첩활주관절(ginglymoarthrodial joint)*이라고 한다.

측두하악관절은 하악과두가 측두골의 하악와에 맞추어져서 형성된다. 이 2개의 골이 직접 접촉하지 않도록 하는 것이 관절원판(articular disc)이다. 측두하악관절은 복합관절(compound joint)로 분류된다. 복합관절의 정의에 따르면 적어도 3개의 골이 관절을 구성해야 하지만 측두하악관절은 2개의 골로 되어 있다. 기능적으로 관절원판은 비석화된 골(nonossified bone)로 작용하여 관절이 복잡한 운동을 할 수 있게 한다. 즉, 관절원판이 세 번째 골로 기능하므로 측두하악관절을 복합관절로 볼 수 있다. 비석화된 골로서 관절원판의 기능은 측두하악관절의 생체역학 부분에서 상세히 다룰 것이다.

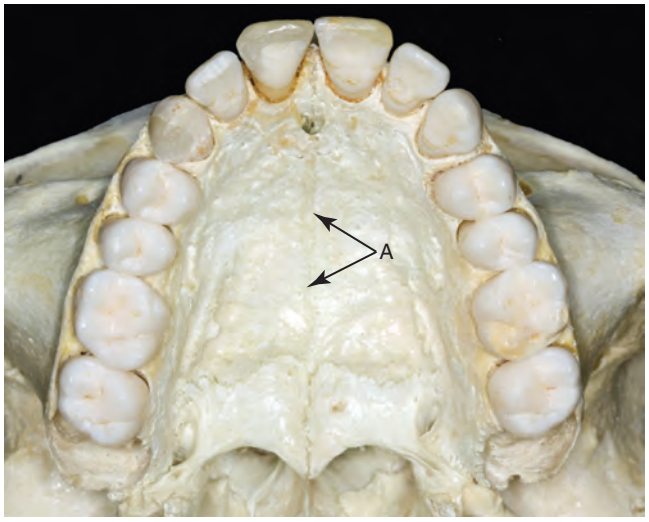

그림 1-7. 발육 과정에서 좌우 상악골의 유합으로 생긴 정중구개봉합(A).

관절원판은 대부분 혈관이나 신경섬유가 없는 치밀한 섬유성 결합조직(dense fibrous connective tissue)으로 구성되어 있다. 그러나 원판의 최표층부에는 약간의 신경지배가 있다.[1,2] 시상면에서 보면 두께에 따라 세 부분으로 나누어진다(그림 1-13). 중앙부가 가장 얇은데, 중간대(intermediate zone)라고 한다. 관절원판은 중간대 전후방으로 두꺼워진다. 후방대가 전방대보다 약간 더 두껍다. 정상 관절에서 하악과두의 관절면은 관절원판 중간대에 위치하고 두꺼운 전·후방대에 의해 경계 지어진다.

앞에서 보면 관절원판은 일반적으로 외측보다 내측이 두껍다. 즉, 하악과두와 관절와 사이의 공간이 관절 내측으로 갈수록 증가한다는 것을 의미한다. 관절원판의 정확한 모양은 하악과두와 하악와의 형태에 의해 결정된다(그림 1-14). 운동 시 관절원판은 약간의 유연성(flexibility)이 있어 관절 표면의 기능적 요구에 적응할 수 있다. 그러나 유연성과 적응성(adaptability)이 있다는 것이 관절원판의 형태가 기능 중에 가역적으로 변한다는 것을 의미하지는 않는다. 관절원판은 관절의 파괴나 구조 변화가 일어나지 않는 한 그 형태를 유지한다. 만약 이러한 변화가 생기면 관절원판의 형태는 비가역적으로 변형되어 기능 시 생체역학적 변화를 일으킨다. 이러한 변화에 관해서는 다른 장에서 설명할 것이다.

관절원판의 후방에는 혈관조직이 아주 풍부하고 신경 지배가 많은 소성 결합조직(loose connective tissue)이 부착되어 있다(그림 1-15). 이 조직을 *원판후조직(retrodiscal tissue)* 또는 후방부착부(posterior attachment)라고 한다. 상방 경계는 많은 탄성섬유를 포함하는 결합조직인 원판후조직 상층(superior retrodiscal lamina)

그림 1-8. A, 상행지가 위로 연장되어 오훼돌기(A)와 하악과두(B)를 형성한다. **B,** 교합면상.

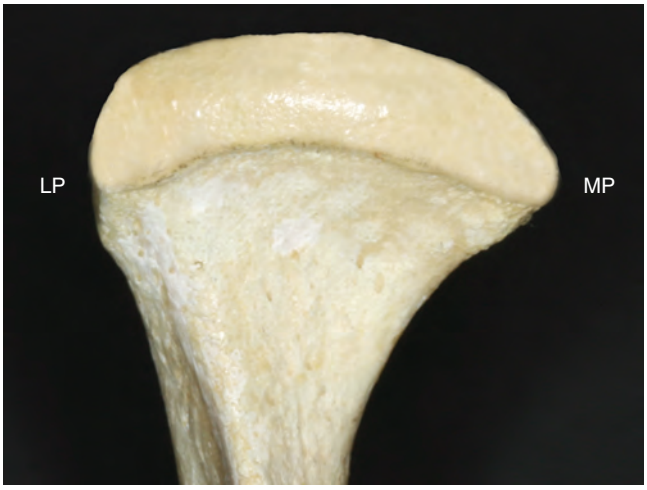

그림 1-9. 하악과두(전면상). 내측극(medial pole; MP)이 외측극(lateral pole; LP)보다 더 돌출되어 있다.

그림 1-10. 두개골과 하악의 하면상. 하악과두가 약간 회전되어 있으므로 내측극과 외측극을 연결한 가상선을 내후방으로 연장하면 대공(foramen magnum)의 전방 경계를 지나게 된다.

으로, 관절원판을 후방의 고실판(tympanic plate)에 부착시킨다. 하방 경계는 원판후조직 하층(inferior retrodiscal lamina)으로 관절원판의 하후방 부분을 하악과두 관절면 후방연에 부착시킨다. 원판후조직 하층은 주로 교원섬유로 구성되며 상층과 달리 탄성이 없다. 원판후조직의 나머지는 후방의 큰 정맥총(venous plexus)에 부착되어 과두가 전방운동 할 때 혈액으로 채워진다.[3,4] 관절원판의 전방부는 관절을 감싸는 관절낭인대(capsular ligament)가 상하로 부착되어 있다. 관절낭인대의 상방은 측두골 관절면의 전방연에 부착되고, 하방은 하악과두 관절면의 전방연에 부착되어 있다. 전방의 상하 부착부는 모두 교원섬유로 구성되어 있다. 전방에서 관절낭인대의 부착부 사이에 있는 관절원판은 건섬유에 의해서도 외측익돌근 상두에 부착된다.

관절원판은 전후방뿐 아니라 내외측으로도 관절낭인대에 부착되어 관절을 2개의 관절강(joint cavity)으로 나눈다. 상관절강은 하악와와 관절원판 상면에 의해 경계 지어지고, 하관절강은 하악과두와 관절원판 하면에 의해 경계 지어진다. 관절강의 내면은 활막층(synovial lining)을 형성하는 특수화된 내피세포로 둘러싸여 있다. 이 활막층은 원판후조직의 전방 경계에 위치한 특수한 활막융모(synovial fringe)와 함께 활액을 생성하여 양 관절강을 채운다. 따라서 측두하악관절을 활액관절(synovial joint)이라고도 한다. 활액은 2가지 작용을 한다. 관절면에는 혈관이 없으므로 활액은 조직 대사에 필요한 물질을 공급하는 매질로 작용한다. 관절낭의 혈관, 활액, 관절면 사이에 자유롭고 빠른 교환이 이루어진다. 또한, 활액은 기능 시 관절면 사이의 윤활작용을 한다. 관절원판, 하악과두, 하악와의 관절면은 아주 매끄러워 운동 마찰이 최소화되는데, 활액은 마찰을 더 감소시킨다.

활액은 두 가지 기전에 의해 관절면을 매끄럽게 한다. 첫 번째는 *계면윤활(boundary lubrication)*로서 관절이 움직일 때 활액이 관절강의 한쪽에서 다른 쪽으로 흐르는 것이다. 경계부에 있던 활액이 관절면으로 밀려서 윤활작용을 한다. 계면윤활은 운동 중인 관절에서

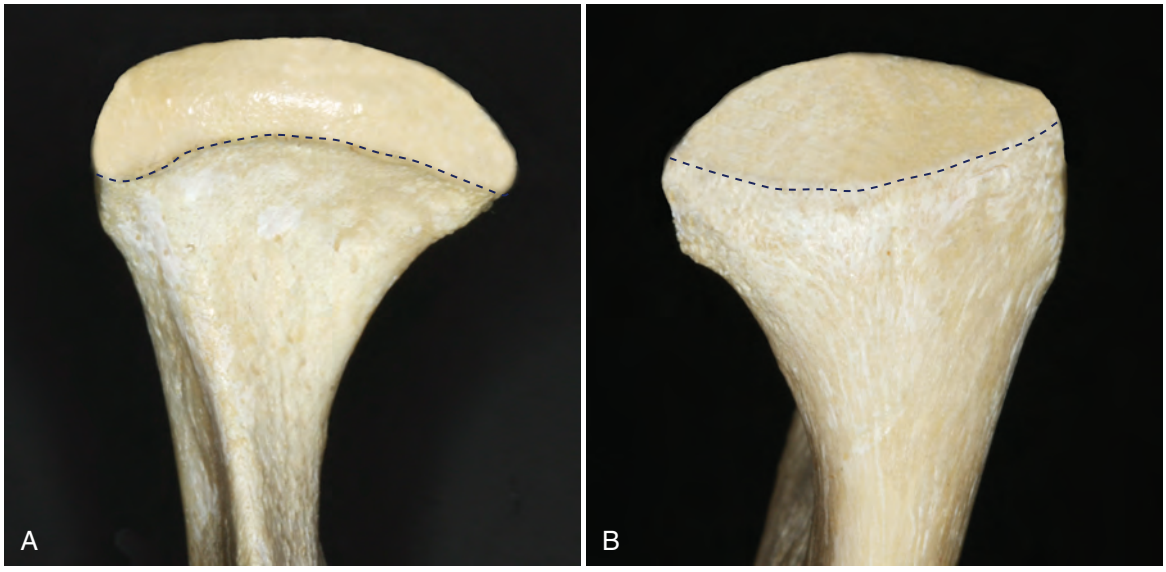

그림 1-11. 하악과두. **A,** 전면상. **B,** 후면상. 관절면을 점선으로 표시하였다. 과두 후면의 관절면이 전면보다 크다.

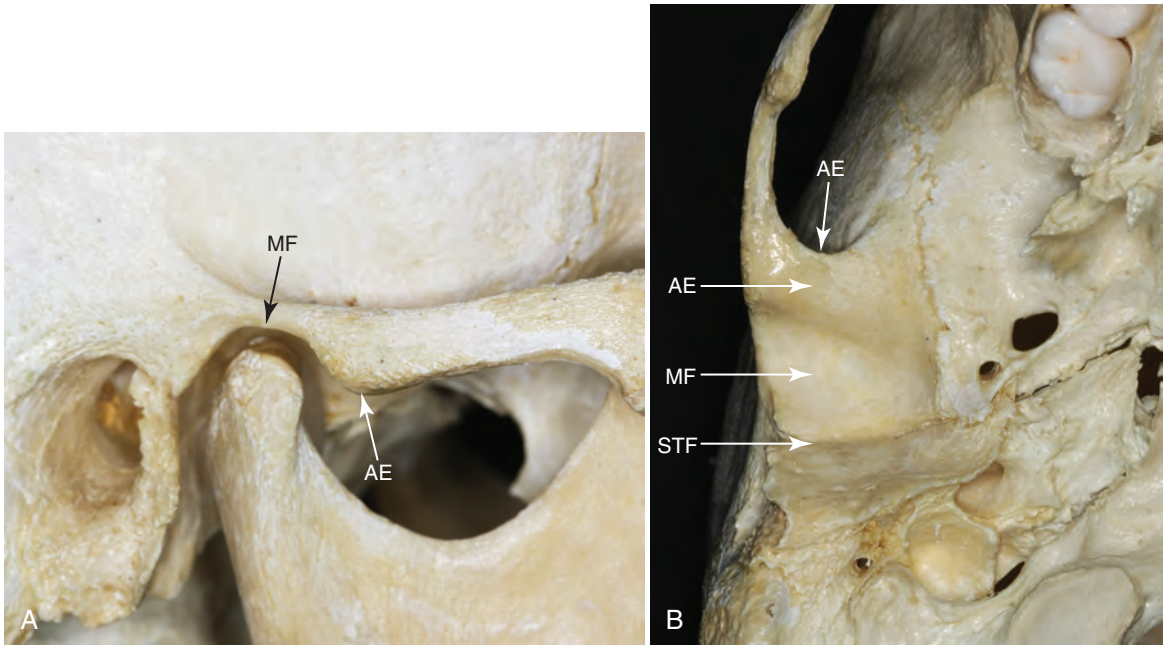

그림 1–12. A, 측두하악관절의 골 구조(측면상). **B,** 관절와(하면상). AE(articular eminence): 관절융기, MF(mandibular fossa): 하악와, STF(squamotympanic fissure): 인상고실열.

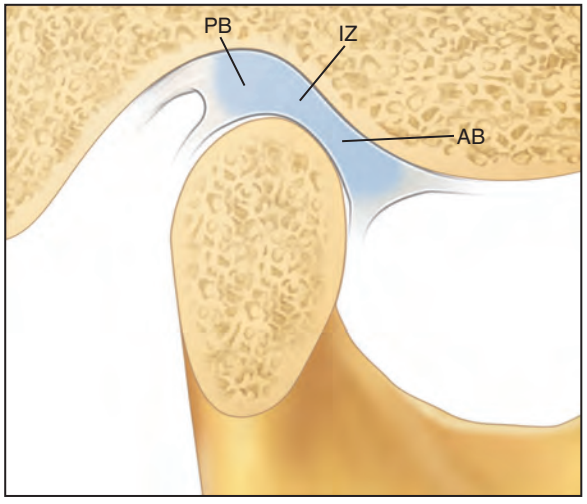

그림 1–13. 관절원판, 하악와 및 하악과두(측면상). 하악과두는 관절원판의 얇은 중간대(IZ)에 정상적으로 위치하고 있다. 관절원판의 전방 경계(AB)는 중간대보다 상당히 두껍다. 후방 경계(PB)는 더 두껍다.

마찰을 막아 주며 일차적인 관절 윤활 기전이다.

두 번째 윤활 기전은 *낙루성 윤활(weeping lubrication, 落淚性潤滑)*이다. 이 기전은 안정 상태에서 관절면이 소량의 활액을 모으는 기능을 가진 것을 말한다.[5] 즉, 관절이 기능하는 동안 관절면 사이에서 어떤 힘이 생겨서 소량의 활액을 관절조직 안팎으로 민다. 바로 이 기전에 의해 대사 교환이 일어난다. 따라서 관절면이 압축력을 받을 때 소량의 활액이 분비되어, 관절조직이 달라붙지 않게 하는 윤활제로 작용한다. 낙루성 윤활은 운동 중인 관절이 아니라 압축 상태 관절에서 마찰을 방지한다. 그러나 낙루성 윤활의 결과 활액이 소량만 스며 나오기 때문에 관절면에 압축력이 지속되면 활액 공급이 고갈된다. 관절조직의 지속성 정적 부하에 따른 문제는 다음 장에서 다룰 것이다.

관절면의 조직학적 특징 (Histology of the articular surfaces)

측두하악관절의 관절연골은 전형적인 관절연골과는 아주 다르게 구성되어 있다. 그 이유는 하악골과 측두하악관절이 연골내골화(endochondral ossification)가 아니라 막내골화(intermembranous ossification)로부터 형성되었기 때문이다. 따라서 연골전구세포(chondroprogenitor cell)를 소실한 전형적인 관절연골과 달리, 측두하악관절의 섬유연골은 내부에 연골전구세포를 가지고 있다. 섬유연골은 서로 다른 층으로 구성되어 관절의 지속적인 성장과 회복, 재형성(remodeling)을 가능하게 한다.

하악과두와 하악와의 관절면은 서로 다른 4개 층으로 구성되어 있다(그림 1–16). 최상층은 관절면층(articular zone)으로 불리는데, 관절강에 인접해 있고 하악과두 가장 바깥에서 기능 면을 이룬다. 대부분의 다른 활액관절과 달리, 이 층은 초자양 연골(hyaline cartilage)이 아니라 치밀한 섬유성 결합조직으로 이루어져 있다. 대부분의 교원섬유는 다발을 이루어, 관절면에 거의 평행하게 배열되어 있다.[6,7] 또한 섬유들이 조밀하게 채워져 있어 하악 운동 시 가해지는 힘을 견딜 수 있다. 이러한 섬유성 결합조직은 초자양 연골보다 장점이 많다. 일반적으로 섬유성 결합조직은 초자양 연골보다 노화의 영향을 적게 받기 때문에 나이에 따른 파괴가 덜하다. 또한, 섬유성 결합조직은 초자양 연골에 비해 회복능력이 훨씬 좋다.[8] 이 2가지 특징은 측두하악관절의 정상기능과 기능장애에 중요한 역할을 하는데, 더 자세한 내용은 나중에 설명할 것이다.

두 번째 영역은 증식층(proliferative zone)으로 불리며 주로 세포성이다. 미분화된 간엽조직이 발견되는 곳이 바로 이 영역이다. 이 조

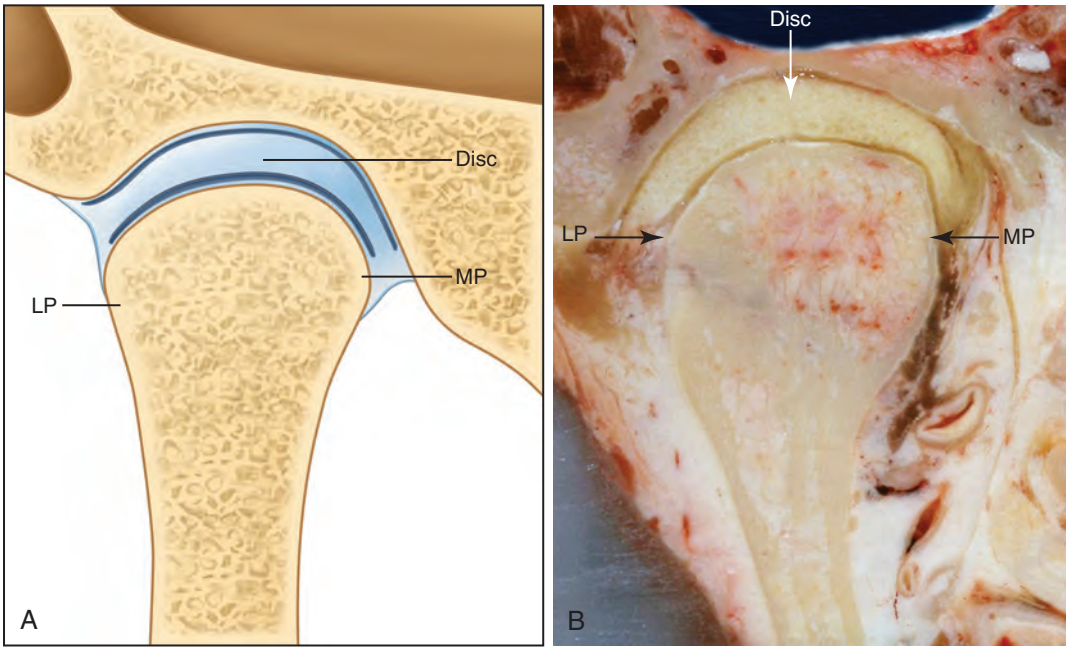

그림 1–14. 관절원판, 하악와 및 하악과두(전면상). 관절원판은 하악과두와 관절와의 형태를 따르고 있다. LP, 외측극; MP, 내측극. (제공: Dr. Per–Lennart Westeson, Rochester, NY.)

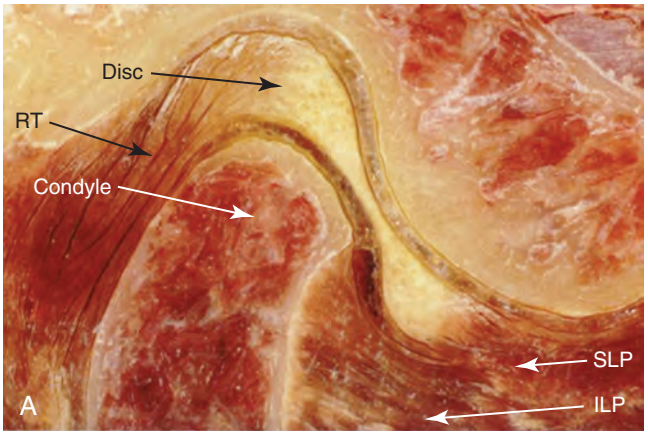

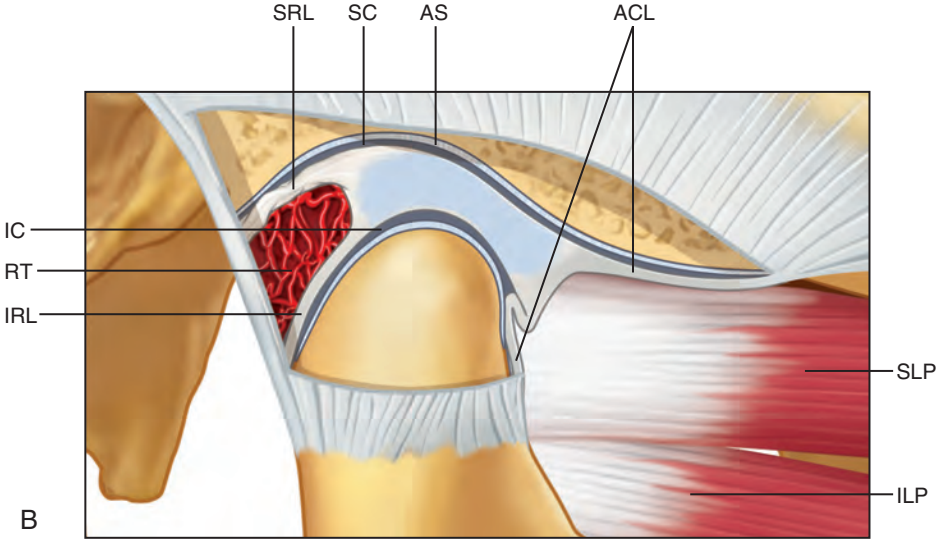

그림 1–15. 측두하악관절. **A,** 측면상. **B,** 해부학적 구조의 모식도. ACL: 전방관절낭인대(교원질 조직), AS: 관절면, IRL: 원판후조직 하층(교원질 조직), RT: 원판후조직, SC: 상관절강, IC, 하관절강; SLP, 외측익돌근 상두; ILP, 외측익돌근 하두; SRL, 원판후조직 상층(탄성 조직). 원판(측부)인대는 생략되었다. (A 제공: Dr. Per–Lennart Westeson, Rochester, NY.)

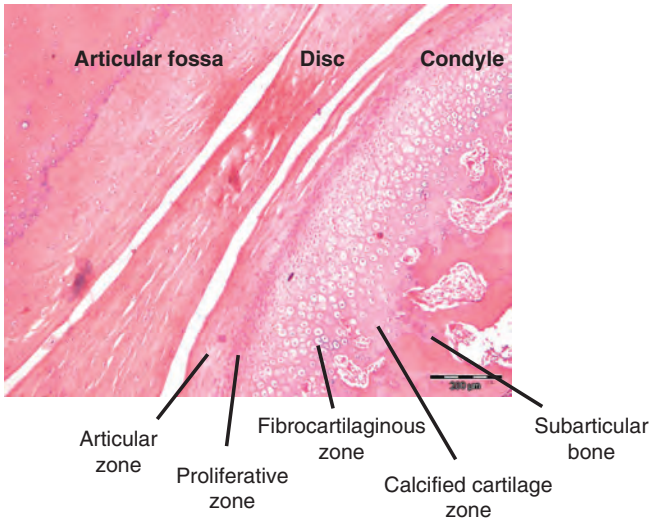

그림 1-16. 건강한 하악과두의 조직학적 소견으로 4개 층으로 구성되어 있다: 관절면층, 증식층, 섬유연골층, 석회화연골층. (저작권: Mathias Nordvi, The Facilty of Dentistry/University of Oslo.)

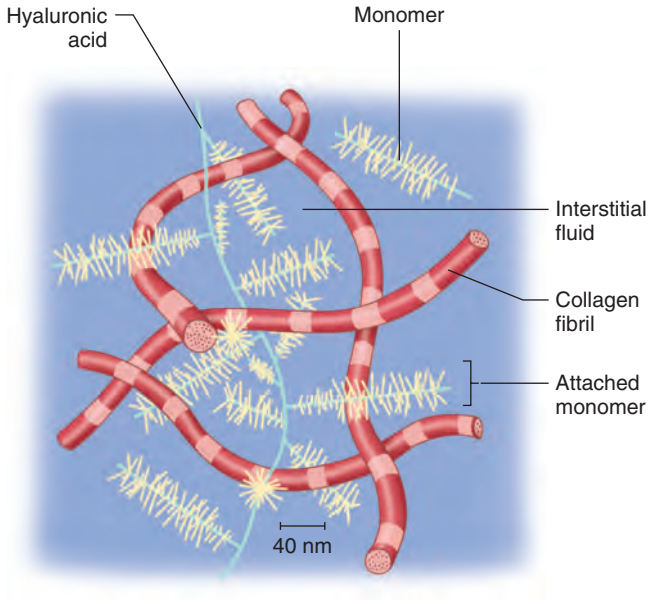

그림 1-17. 세포외기질에서 proteoglycan 망상 구조와 상호작용하여 섬유강화 복합재(fiber reinforced composite)를 형성하는 교원질 망상 구조의 모식도. (출처: Mow VC, Ratcliffe A: Cartilage and diarthrodial joints as paradigms for hierarchical materials and structures. Biomaterials 13[2]:67-81, 1992.)

직은 관절면이 힘을 받을 때 기능적 요구에 반응하여 관절연골이 증식하는 역할을 한다.

세 번째 영역은 섬유연골층(fibrocartilaginous zone)으로 일부 교원질은 방사상 배열을 보이지만 교원원섬유(collagen fibril)가 교차되는 형태로 다발을 이루어 배열되어 있다. 섬유연골은 무질서한 배열 상태처럼 보이지만, 실제로는 압축력과 측방력에 저항할 수 있는 3차원적인 망상 구조로 되어 있다.

가장 심부에 있는 네 번째 영역은 석회화연골층(calcified cartilage zone)으로 관절연골 전반에 분포된 연골세포(chondrocyte)와 연골모세포(chondroblast)로 이루어져 있다. 이 영역에서 연골세포는 비대해지고 사멸하면서 세포질이 빠져나오고, 그 자리에 골수강 내로부터 유래된 골세포를 형성한다. 신체의 다른 부위와 마찬가지로, 세포외기질 구조의 표면은 골내 골성장(endosteal bone growth)이 진행될 때 골재형성능(bone remodeling activity)을 가진 활성 부위가 된다

관절연골은 연골세포와 세포간 기질로 이루어져 있다.[9] 연골세포는 교원질, 프로테오글리칸(proteoglycan), 당단백질 및 기질을 형성하는 효소를 생산한다. 프로테오글리칸은 단백핵과 글리코스아미노글리칸(glycosaminoglycan) 사슬로 이루어진 복합분자이다. 프로테오글리칸은 히알루론산(hyaluronic acid) 사슬과 결합하여 기질의 큰 단백을 이루는 프로테오글리칸 집합체를 형성한다(그림 1-17). 이 집합체는 친수성이 아주 크며, 교원질 망상 구조 전반에 걸쳐 서로 얽혀 있다. 또한, 물과 결합하는 경향이 있어서 기질이 팽창하는데, 교원원섬유의 장력이 이 프로테오글리칸 집합체의 팽창압력에 대해 반작용을 한다.[10] 이런 방법으로 간질액은 측두하악관절에 가해지는 하중을 지지하는 데 기여한다. 측두하악관절에 가해지는 하중으로 인한 외부 압력은 관절연골의 내부 압력과 평형을 이루게 된다. 관절에 가해지는 하중이 증가하면 조직액은 새로운 평형이 이루어질 때까지 바깥쪽으로 흐르게 된다. 반면 관절에 가해지는 하중이 감소하면 조직액은 재흡수되고 조직은 원래 부피로 돌아간다. 관절연골은 주로 활액의 확산을 통해 영양을 공급받는데, 정상 활동을 하는 동안 일어나는 이러한 펌프 작용에 좌우된다.[11] 펌프 작용은 앞에서 설명한 낙루성 윤활작용의 근간이며 관절연골을 건강하게 유지하는 데 매우 중요한 것 여겨지고 있다.[12]

측두하악관절의 신경지배 (Innervation of the temporomandibular joint)

다른 관절과 마찬가지로, 측두하악관절도 관련 근육의 운동과 감각 지배를 담당하는 신경, 즉 삼차신경의 지배를 받는다. 하악신경 분지(V_3)는 구심성 신경지배를 담당한다. 측두하악관절에서 대부분의 신경지배는 이개측두신경(auriculotemporal nerve)이 담당하는데, 이 신경은 측두하악관절 후방에서 갈라져 측상방으로 상행하여 측두하악관절의 후방 부위에서 관절을 감싸고 있다.[13] 그 외에 심부 측두신경과 교근신경도 신경지배를 담당한다.

측두하악관절의 혈관분포 (Vascularization of the temporomandibular joint)

측두하악관절은 주위의 다양한 혈관에 의해 풍부하게 혈액공급을 받는다. 주로 분포되는 혈관은 후방의 표층 측두동맥(superficial temporal artery), 전방의 중앙 뇌막동맥(middle meningeal artery), 하방의 내측 상악동맥(internal maxillary artery)이다. 그 외 주요 혈관은 심부 이개동맥(deep auricular artery), 전방 고실동맥(anterior tympanic artery), 상행 인두동맥(ascending pharyngeal artery)이다. 하악과두는 하치조동맥(inferior alveolar artery)을 경유하여 골수를 통해서 혈액공급을 받으며, 하악과두 전·후방에서 직접 들어오는 공급혈관(feeder vessel)을 통해 혈액공급을 받기도 한다.[14]

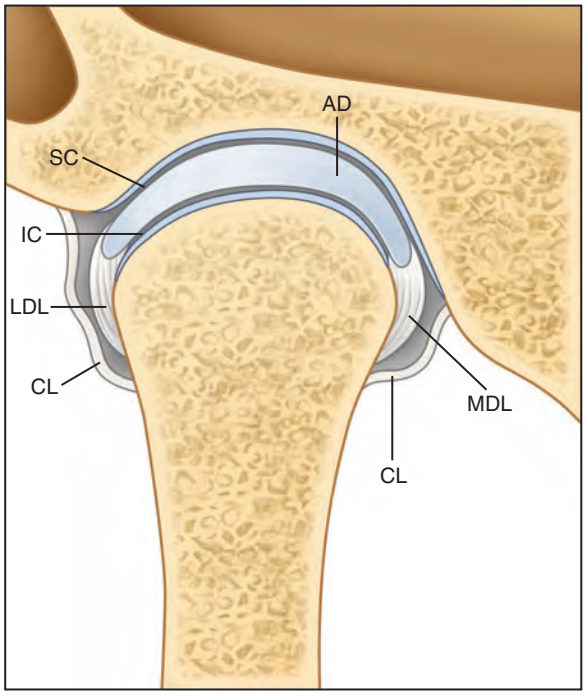

그림 1-18. 측두하악관절(전면상). AD: 관절원판, CL: 관절낭인대, IC: 하관절강, LDL: 외측 원판인대, MDL: 내측 원판인대, SC: 상관절강.

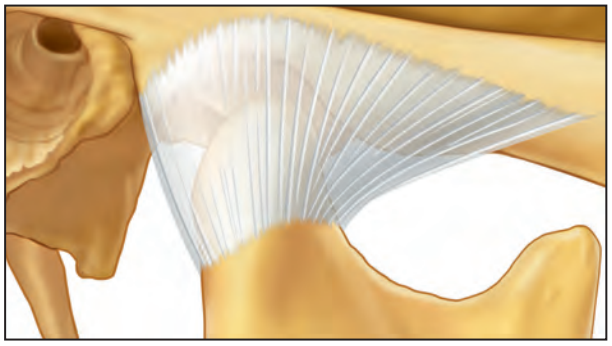

그림 1-19. 관절낭인대(측면상). 관절낭인대는 전방으로 관절융기를 포함하며 전체 관절면을 감싸고 있다.

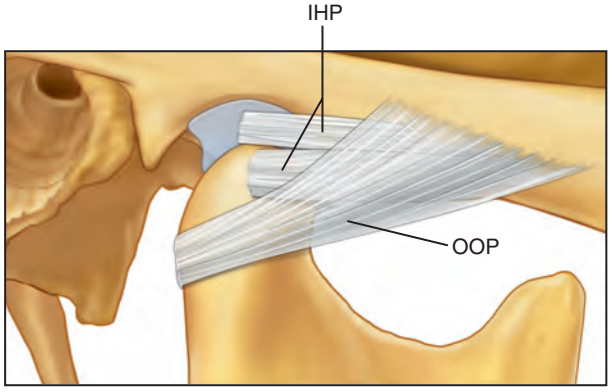

그림 1-20. 측두하악인대(측면상). 2개의 뚜렷한 부분으로 구분되는데, 외측 경사부(OOP)와 내측 수평부(IHP)로 구분된다. 외측 경사부는 정상적인 회전 운동의 한계를 정하고, 내측 수평부는 하악과두와 관절원판의 후방 운동의 한계를 정한다. (출처: Dubrul EL: Sicher's oral anatomy, ed 7, St Louis, MO, 1980, The CV Mosby CO, pp 185.)

인대(Ligaments)

어떤 관절에서든 인대는 구조물을 보호하는 데 중요한 역할을 한다. 관절의 인대는 정해진 길이의 교원성 결합조직으로 이루어져 있다. 인대는 신장되지 않지만, 과도한 힘이 갑자기 가해지거나 지속 되면 늘어날 수도 있다. 인대가 늘어나면, 인대기능이 저하되어 관절기능이 변한다. 이러한 변화는 관절의 병적인 상태를 다룬 장에서 다시 살펴보겠다.

인대는 관절기능에 능동적으로 관여하지 않지만, 관절 운동을 제한하는 수동적인 제어기구로 작용한다. 측두하악관절을 지지하는 기능 인대는 다음 세 종류가 있다: (1) 측부인대(collateral ligament), (2) 관절낭인대, (3) 측두하악인대(temporomandibular ligament). 그 외 두 종류의 부속 인대인 (4) 접형하악인대(sphenomandibular ligament)와 (5) 경돌하악인대(stylomandibular ligament)가 있다.

측부(원판)인대(Collateral [discal] ligaments)

측부인대는 관절원판의 내측과 외측 끝을 하악과두의 양극에 부착시킨다. 측부인대는 보통 원판인대(discal ligaments)라고 불리며 2개가 있다. 내측 원판인대는 관절원판의 내측 끝과 하악과두의 내측극을 연결하고, 외측 원판인대는 관절원판의 외측 끝과 하악과두의 외측극을 연결한다(그림 1-18). 이 인대는 내외측에서 관절을 상관절강과 하관절강으로 나눈다. 또한, 진성 인대(true ligment)로서 교원성 결합조직으로 구성되어 신장되지 않는다. 관절원판이 하악과두에서 이탈되지 않도록 운동을 제한하는 기능을 한다. 다시 말해 이 인대는 관절원판이 하악과두와 함께 전후방으로 미끄러지면서 수동적으로 움직이도록 한다. 원판인대는 관절원판이 하악과두의 관절면 상에서 전후로 회전하도록 해 준다. 이런 식으로 하악과두와 관절원판 사이 관절의 접번 운동(hinging movement)을 가능하게 한다.

원판인대에는 혈관과 신경이 분포되어 있다. 이들 신경분포는 관절의 위치와 운동에 관한 정보를 제공한다. 이 인대가 당겨지면(strain) 통증이 발생한다.

관절낭인대(Capsular ligament)

이미 기술한 바와 같이 측두하악관절 전체는 관절낭인대에 의해 둘러싸여 있다(그림 1-19). 관절낭인대의 섬유는 위로는 하악와와 관절융기의 경계를 따라 측두골에 부착되어 있고, 아래로는 하악과두의 경부에 부착되어 있다. 관절낭인대는 관절면을 분리하려 하는 내측, 외측 혹은 하방의 힘에 저항하는 역할을 한다. 다른 주요 기능은 측두하악관절을 감싸서 활액을 유지하는 것이다. 관절낭인대에는 신경분포가 풍부하므로 관절의 운동과 위치에 대한 고유수용성 되먹임을 제공한다.

측두하악인대(Temporomandibular ligament)

관절낭인대의 외측은 측방인대(lateral ligament) 혹은 측두하악인대를 구성하는 강력하고 단단한 섬유로 보강되어 있다. 측두하악