Chapter 1

서론

1. 두부방사선 계측분석의 정의
2. 역사적 배경
3. 교정에서 방사선사진의 이용
4. 두부규격방사선사진의 목적
5. 두개안면골격 분석에서 사용되는 방사선사진의 종류
6. 두부규격방사선사진의 촬영 장비와 기법
7. 두부규격방사선사진 영상의 특성과 영상의 질

1 두부방사선 계측분석의 정의

인간의 두개안면 구조에 대한 정밀한 조사는 고대 유골에 대한 연구를 시행한 인류학자나 해부학자에 의하여 최초로 시도되었다. 건조 두개골에서 골격의 계측점을 측정하는 것을 'craniometry'라고 한다. 살아 있는 개체의 머리에서 특정 골격 계측점에 가장 근접한 상방 조직을 촉진하여 계측점으로 결정하고 이용하는 방법을 'cephalometry'라고 하는데, 피부와 외부 연조직을 이용하므로 전적으로 정확하다고는 할 수 없다.

2 역사적 배경

1895년 Roentgen의 X-선 발견으로 방사선 두부 영상(radiographic head image)에 대한 2차원적인 측정이 가능해지고, 두개안면 발육과 성장에 대한 정확한 연구가 가능해졌다. 후에 Krogman과 Sassouni (1957)에 의하여 'Roentgenographic cephalometry'가 제안되었으며, Pacini (1922)는 필름-초점거리가 2m(78.7 inch)인 'Tele-roentgenographic technique'을 개발하였다.

1) Broadbent and Hofrath (1931)

고성능의 X-선 기기와 머리 위치 고정장치(cephalostat or cephalometer)로 구성된 표준화된 두부규격방사선 기법을 도입하였으며, 2개의 X-선 관이 서로 직각으로 교차하여 측모와 정모 2개의 상이 동시에 채득되고, 얼굴과 필름이 긴밀하게 접촉하여 두개골에 대한 최상의 방사선상을 얻게 하였다. 인종 간에 bizygomatic width의 다양성을 고려하고, 확대율을 일정하게 유지하기 위하여 필름-사물거리를 9cm로 정하였다.

2) Björk (1968)

① 5 inch 영상 강화 장치(환자의 머리 위치를 TV로 확인하게 함)를 내장한 X-선 cephalostat 연구를 시도하여, 머리 위치 고정장치에 대한 환자의 머리 위치의 재현성을 높였다.

② TV 화면으로 구강 기능에 대한 X-선 두부규격 검사를 할 수 있고, video tape(Skieller, 1967)에 기록 또한 가능하다.

3) Kreiborg, Dahl, Prydso (1977)

유아용 두부방사선채득기기를 개발하였다.

4) Solow and Kreiborg (1988)

머리 위치 조절 및 디지털 노출 제어 기능이 개선된 multiprojection cephalometer를 개발하였다.

3 교정에서 방사선사진의 이용(Moyer 등, 1988)

① 형태분석: 측모에서의 치아, 안면골격과 연조직에 대한 시상 및 수직 평가와 안모 유형에 대한 분류를 할 수 있다.
② 성장분석: 둘 또는 그 이상의 cephalogram을 시간 간격을 두고 촬영하여, 상대적인 변화를 비교하고 성장 방향과 양상을 추정할 수 있다.
③ 기능분석(functional analysis)과 안면 비대칭(facial asymmetry) 분석을 할 수 있다.
④ 치료분석: 치료 중이나 치료 후 변화에 대한 평가를 할 수 있다.

4 두부규격방사선사진의 목적

① 부정교합의 원인이 치아(dental), 치아 치조골(dentoalveolar) 또는 골격성 치아 치조골(skeletodentoalveolar)에 의한 것인지 기능적(functional)인 것인지 감별할 수 있다.
② 형태학적인 양상을 분석하여 치료의 한계를 예측할 수 있다.
③ 치료 목표와 순서를 결정하여 준다.
④ 치료에 적합한 치료법(treatment mechanic)을 결정할 수 있다.
⑤ 치료가 목표에 맞게 진행되는지 확인할 수 있다.
⑥ 교정치료 또는 악교정수술 후 처음 계획한 치료 목표가 달성되었는지 평가할 수 있다.

치아모형에 의한 부정교합 분류의 한계

치아모형은 악골의 상대적인 전후방 위치에 대한 소견만을 제공한다. Angle씨 분류는 상악 제1대구치에 대한 하악 제1대구치의 전후방적인 관계를 나타내므로 Class Ⅰ 교합에서 치열궁을 지지하는 상·하악 기저골이 정상적인 관계를 가진다고 추정하므로, 이들이 치열궁 내에 비정상적으로 위치된 경우 전후방적인 상악과 하악의 악골 관계를 대변할 수가 없다. 그림 1-1에서는 세 가지 전형적인 부정교합이 간략하게 그려져 있는데 치아가 각각의 악골 내에서 잘 배열된 경우 실제적인 악골의 전후방 위치와 거의 일치할 수 있지만, 그렇지 않은 경우에 악골 관계는 치아모형이 아니라 두부규격방사선사진에서 더 명확하게 결정될 수 있다.

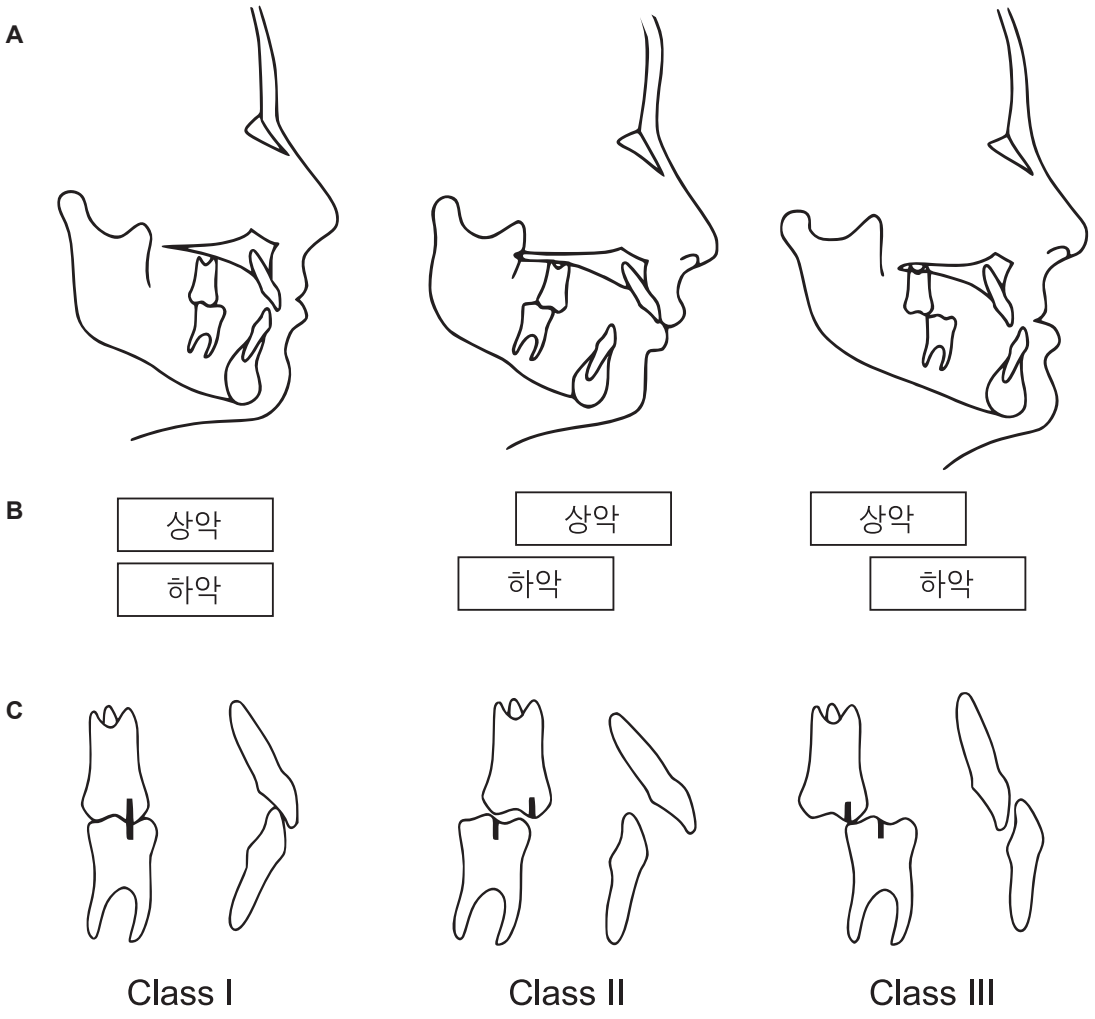

그림 1-1. **A,** 제 Ⅰ급, Ⅱ급, Ⅲ급의 연조직 측모. **B,** 제 Ⅰ급, Ⅱ급, Ⅲ급의 상·하악골 관계. **C,** Angle Class Ⅰ, Ⅱ, Ⅲ의 상·하악 대구치와 전치 관계.

① 치아모형만으로는 두개안면 골격구조에서 악골의 전후방 상태에 대한 충분한 정보가 제공되지 못한다. 치아모형에서 Class II division 1 부정교합을 보일 때 상악골 전돌에 의한 부정교합인지, 하악골 후퇴에 의한 부정교합인지에 따라 서로 다른 치료계획이 수립되어야 할 것이다. 만약 하악골이 후퇴된 경우에 상악 전치를 후방 이동시키게 되면 'dished-in' 안모를 초래할 수 있다(그림 1-2, 1-3).

② 수직적인 악골 관계를 알 수 없다.

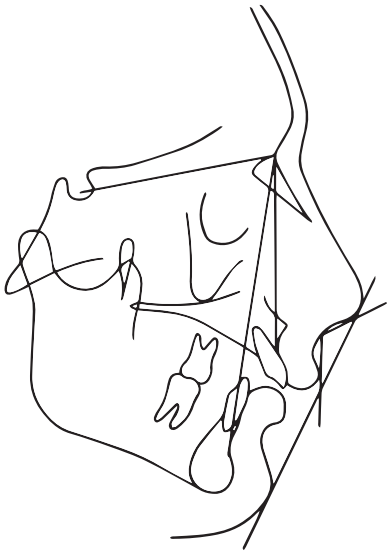

그림 1-2. 정상적인 상악골 위치와 후퇴된 하악골에 의한 제II급 안모.

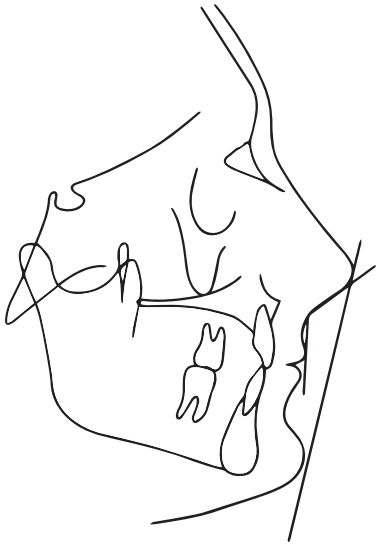

그림 1-3. 하악골이 후퇴된 제II급 부정교합 환자의 예. 잘못된 치료로 인해 상악절치가 과도하게 후방경사되어서 코가 두드러져 보이고, 하안면부는 오목해 보인다.

③ 악골과 연조직의 관계를 알 수 없다. 전치는 연조직에 덮여 있으므로 이 부위의 안면 외형은 전치 경사에 영향을 받는다(그림 1-4). 따라서 발치를 결정할 때에는 측모두부규격방사선사진을 반드시 참고하여야 한다.

④ 치아모형 기저부 평면에 대한 전치의 경사도와 구강 내 전치의 경사도가 반드시 일치하는 것은 아니다(그림 1-5).

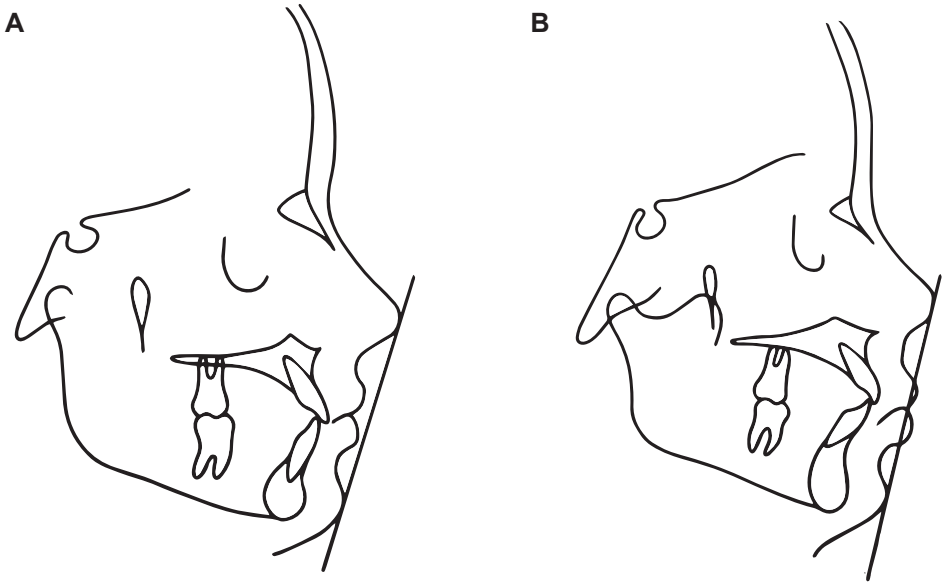

그림 1-4. 절치의 경사도에 따라 측모에서 입술 외형이 오목하거나(A), 두드러져(B) 보인다.

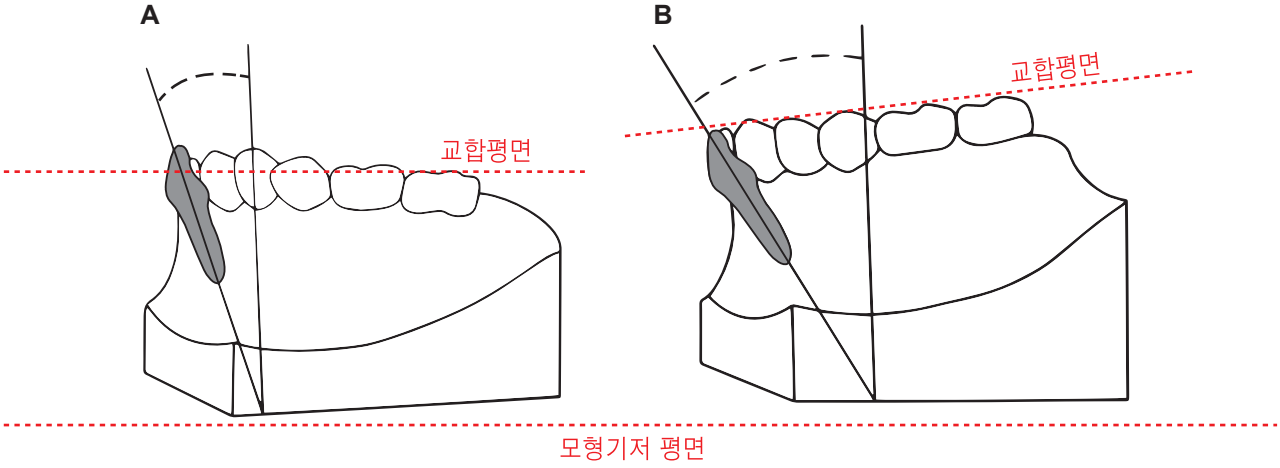

그림 1-5. A, 석고모형의 기저부가 교합면과 평행한 경우. B, 석고모형의 기저부가 교합면과 각도를 이루는 경우 절치가 심하게 순측 경사된 인상을 준다.

5 두개안면골격 분석에서 사용되는 방사선사진의 종류 (그림 1-6)

① 측모두부규격방사선사진(lateral cephalogram)

② 정모두부규격방사선사진(posteroanterior cephalogram, P-A view, cranio-caudal view)

③ 이하두정방사선사진(submentovertex view)

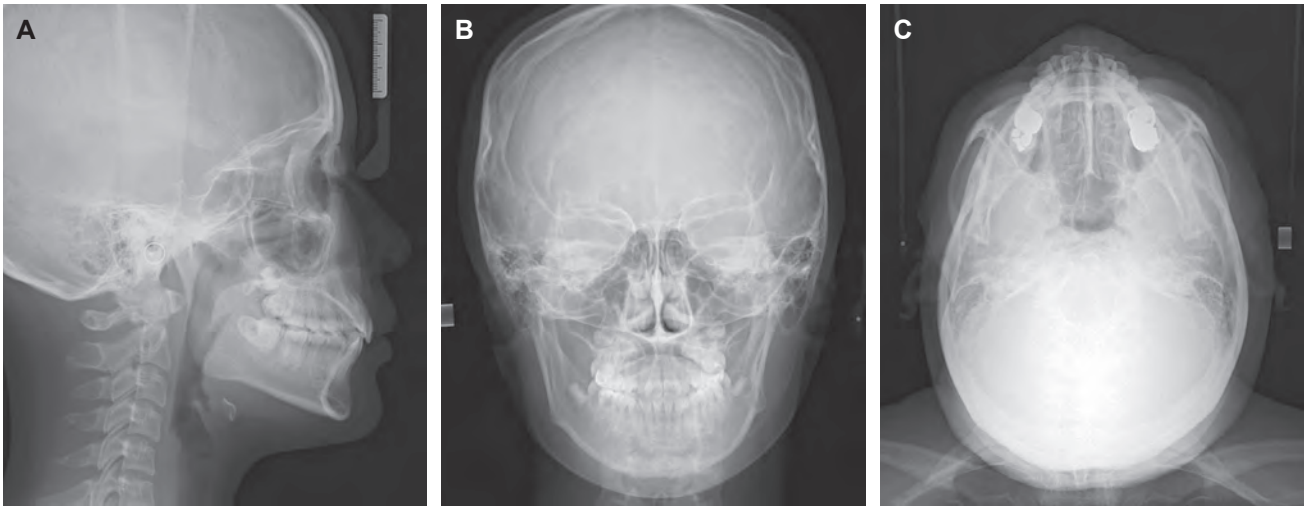

그림 1-6. A, 측모두부규격방사선사진. B, 정모두부규격방사선사진. C, 이하두정방사선사진.

6 두부규격방사선사진의 촬영 장비와 기법

1) 디지털 두부규격 영상 촬영 장비

① 머리 위치 고정장치(cephalostat or craniostat)

② X-선 발생기(X-ray generator)

③ 상수용기(검출기, detector)

2) 촬영기법(fixed head position)

두부규격방사선 촬영술은 계측에 이용하기 위한 것으로 촬영에 있어서 재현성과 표준화가 반드시 필요하다. 즉, 일정한 확대율을 위해 귀꽂이를 이용해 환자 머리를 고정하고, 관구가 머리 위치 고정장치와 일정한 거리를 두도록 고정되어 있다. 환자의 머리를 정확히 위치시키기 위하여 진성 수직면과 수평면을 지시하는 laser beam을 장비에 내장하거나, 자연스런 머리 위치를 유도하기 위해서 환자 앞에 거울을 위치시킨다.

(1) 측모두부규격방사선사진 촬영법

① 2개의 귀꽂이(ear rod)의 상연과 환자의 양측 외이도의 상연이 접촉되면 머리 위치 고정장치에 환자의 머리가 중심 위치된다. 환자의 정중시상면과 상수용기가 평행이 되면서, 바닥과 환자의 FH 평면이 평행이 되도록 위치시킨다.

② 좌측 안와골 윤곽의 최하방점을 안와 표식자(orbital marker)로 지시하며, 이는 귀꽂이의 상연과 높이가 일치한다.

③ Nose clamp를 콧등에 맞대어 얼굴의 상부를 지지한다(c.f. 환자의 머리가 기울어질 경우 측정된 수직 계측치가 모두 변하므로, 머리 위치 고정장치에 의한 머리 위치의 재현은 매우 중요하다).

④ 측모두부규격방사선사진은 환자의 정중시상면과 초점과의 거리가 152.4cm(6 inch)로 고정되어 확대율이 일정하게 유지된다. 이때 중심 X-선이 머리 위치 고정장치의 귀꽂이를 통과하여 필름에 수직으로 향하게 된다.

(2) 정모두부규격방사선사진 촬영법

2개의 귀꽂이에 환자의 머리를 고정시키고 검출기 방향으로 바르게 선 자세에서, 환자의 정중시상면이 검출기와 수직을 이루도록 하며 환자의 FH 평면이 바닥과 평행하도록 위치시킨다.

하악골의 변위가 의심되는 경우 입을 약간 벌리고 정모두부규격방사선사진을 채득하여야 하악골 변위나 치성골격안면 비대칭을 감별 진단할 수 있다. 안면 비대칭이 두개안면부에 전반적으로 나타나는 경우 좌·우측 외이도 역시 수직 및 수평면상에서 비대칭적일 수 있다. 따라서 임상적인 환자의 정중선과 정모두부규격방사선사진상의 정중선 간의 오차를 줄이기 위하여, 측모두부규격방사선사진이나 정모두부규격방사선사진에서 왼쪽 귀꽂이만 삽입하고 우측 귀꽂이를 이주(tragus) 전방에 접촉만 시키거나 작은 rubber cup으로 대체할 수도 있다.

3) 촬영 시 환자의 머리 위치와 자세

(1) 자연스런 머리 위치(natural head position; NHP)

안면 형태의 양상을 연구하기 위한 고정된 또는 표준화된 머리 위치로서, 환자가 똑바로 선 자세에서 거울 속의 자신의 눈을 바라봄으로써 공간상에서 머리가 표준화되고 재현성 있게 위치되는 상태이다. 이 위치의 재현성은 error of single observation 시 2° 가까이 되며, 이것이 방사선 두부계측에서 이용되는 근거이다.

Björk에 의하면 SN 평면을 진성 수평면에 정렬한 경우(그림 1-7A) 악골이 매우 후퇴되거나 전돌된 양상을 보이지만, NHP에 정렬한 경우(그림 1-7B) 악골의 돌출 여부보다는 SN 평면의 경사가 다양함을 나타낸다. 하지만 정모두부방사선사진에서는 환자가 필름을 마주보게 되므로 거울을 응시하기 어렵다.

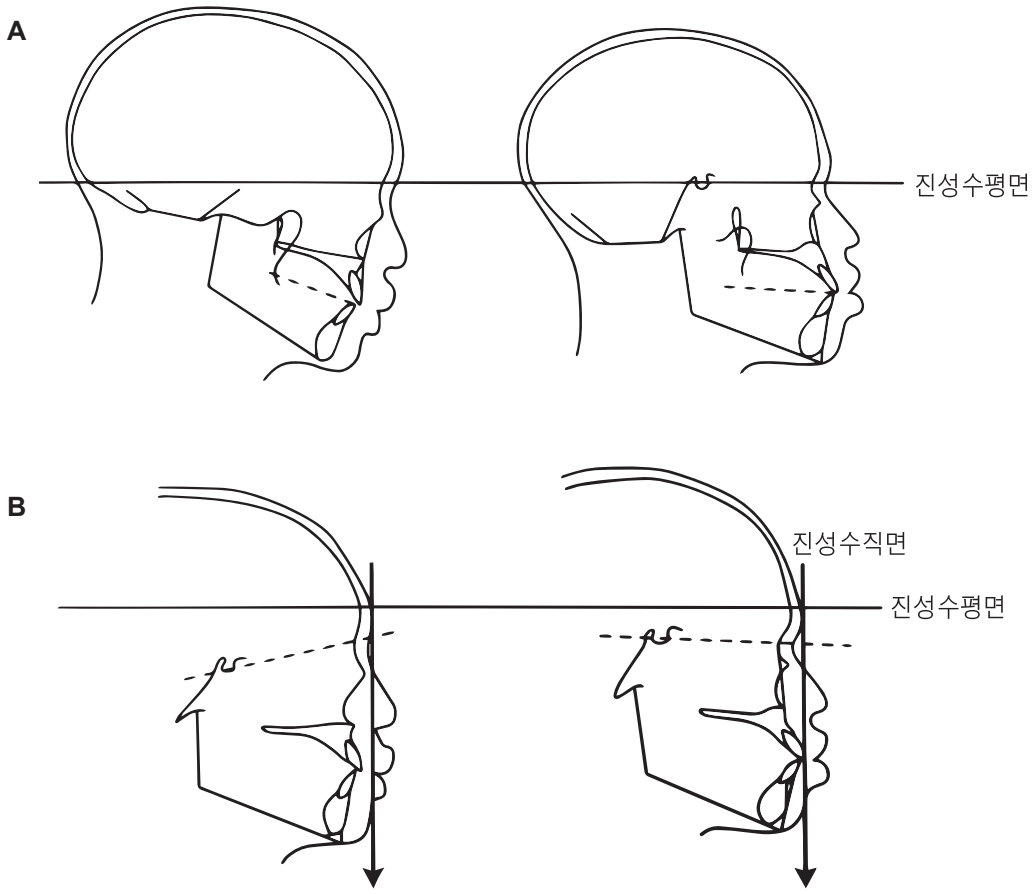

그림 1-7. A, SN 평면을 수평으로 하여 모사도를 정렬하였을 때 하악골은 후퇴 혹은 전돌되어 보일 수 있다. B, 그림 1-7A의 증례를 자연스러운 머리 위치(natural head posture)로 정렬한 경우 SN 평면의 경사도가 다양함을 알 수 있다.

(2) 자연스런 머리 자세(natural head posture)

치아안면 형태 양상과 호흡의 관계를 조사하기 위한 머리의 기능적 또는 자연스러운 위치(postural position)이며, 환자가 자신만의 비표준화된 머리 위치를 인식하기 위해 긴 거울을 앞에 위치하게 한다. Solow와 Tallegren (1971)은 서 있는 상태에서 걷기 위하여 첫발을 내딛을 때의 순간적인 머리 위치를 'orthoposition'으로 정의하였다.

> ✓ 자연스런 머리 위치는 치아안면 형태의 분석을 위하여 모든 환자에 적용되는 표준화된 과정이며, 자연스런 머리 자세는 자세와 형태 양상의 관계를 연구하기 위한 환자의 특정한 생리적 머리 자세를 의미한다.

7 두부규격방사선사진 영상의 특성과 영상의 질

1) 방사선 영상의 특성(radiographic characteristics)

(1) 방사선 흑화도(radiographic density)

① 흑화도에 영향을 미치는 요인

a. X-선 노출의 조절: 관전류나 관전압 또는 노출 시간이 증가하면 방사선 영상의 흑화도가 증가한다.

$$density = \frac{(kVp \times mA \times S)}{D}$$

kVp(kilovoltage peak): 전구전류

S(초): 노출 시간

D: 필름-초점거리

b. 피사체의 두께와 밀도: 피사체가 두꺼울수록, 밀도가 높을수록 흑화도가 감소한다. 따라서 골량이 적은 어린이에서 성인과 같은 X-선량을 조사하면 흑화도가 증가하게 된다.

(2) 방사선 영상 대조도(radiographic contrast)

인접 부위 간 흑화도의 차이를 의미한다. 방사선 투과성 부위와 불투과성 부위의 흑화도 차이가 큰 영상이 고대조도 영상이다.

① 동일한 흑화도 영상에서 볼 때 높은 관전압(kVp)으로 촬영하면 방사선 영상 대조도가 감소하고, 낮은 관전압의 경우 방사선 영상 대조도가 증가한다.

② 산란선(scatter radiation)은 상의 대조도를 저하시킨다. 낮은 관전압의 사용, X-선 collimation, Grid 사용으로 이를 감소시킬 수 있다.

(3) 해상도(resolution)

서로 가까이 있는 구조물들을 구분할 수 있는 능력을 말한다. 두부규격 촬영 영상의 경우 2~5lp/mm 정도의 해상도를 가진 영상을 획득할 수 있다.

2) 기하학적 특징(geometric characteristic)

(1) 불명확한 상(image unsharpness)

① 기하학적인 불명확성(geometric unsharpness) (그림 1-8)

반음영(penumbra)에 의하여 방사선상 주위에 생기는 애매한 외형선으로, 초점(focal spot)의 크기가 작을수록 반음영이 줄어들어 선예도가 증가하게 된다. 초점-피사체 거리를 증가시키고, 상수용기-피사체 간의 거리를 감소시키면 선예도가 향상된다.