제 1 부
TAD에 대한 기본적인 관점

제 1 장
TAD의 임상 적용 개요

박재현[1,2], 신경섭[3]

[1] Postgraduate Orthodontic Program, Arizona School of Dentistry & Oral Health, A.T. Still University, Mesa, AZ, USA
[2] Graduate School of Dentistry, Kyung Hee University, Seoul, South Korea
[3] Department of Orthodontics, College of Dentistry and Dental Clinics, University of Iowa, Iowa City, IA, USA

골성 고정원 장치(temporary anchorage device; TAD)의 출현으로 교정의는 기존의 고정원 방식으로는 상상할 수 없었던 심오한 임상 문제를 해결할 수 있게 되었다. 교정치료에 있어 TAD의 적용은 사람에게서 '절대' 고정원의 조절 가능성을 입증한 1983년의 첫 임상 사례 이래로 많은 발전을 이루었다.[1] 근래에는 다양한 유형의 복잡하고 도전적인 부정교합이 TAD를 사용하여 성공적으로 치료될 수 있다.

이 장에서는 다양한 교정적 문제를 치료하기 위한 TAD의 현대적 임상 적용에 대한 개요를 설명할 것이다. 또한 TAD와 관련된 연구의 발전 및 TAD의 향후 잠재적 방향에 대해 간략하게 논의될 것이다.

1.1 전후방적 차원의 개선

교정치료에서 TAD의 사용은 고정원 조절의 전통적 형태에 비해 환자의 협조도가 필요 없는 대안이다. TAD는 3차원 중에서 전후방적 차원(anteroposterior dimension)의 문제를 치료하기 위해 가장 많이 사용되고 있다. 대표적인 치료 목표는 단일 치아, 다수 치아 또는 상·하악 전체 악궁의 근심 또는 원심 이동을 포함한다.

1.1.1 전후방적 차원의 고정원 강화에 대한 기존 방법과의 비교

많은 연구들에서 TAD를 이용한 치료 결과를 평가하고, 헤드기어, Nance 장치, 역방향 헤드기어 및 다양한 원심 이동장치 등과 같은 기존의 방법들과 비교한 바 있다.[2–5] 최근 소구치 발거 후 en masse 견인을 위한 구강 내 TAD와 헤드기어 사용의 치료 효율성을 평가한 체계적 문헌고찰과 메타분석이 보고되었다.[2] 14개 문헌과 616명의 환자를 리뷰한 결과, TAD는 다양한 형태의 헤드기어를 사용한 기존의 방법보다 더욱 효과적으로 상악 제1대구치의 근심 이동을 제한함으로써 1.86mm 이상의 고정원 보존을 가능하게 하였다. 무작위 임상시험에서는 TAD, Nance 장치, 헤드기어를 포함하는 3가지 방법들의 효과를 비교하였다.[3] 최대 고정원의 관점에서 세 그룹 간 치료효과에 대한 유의미한 차이는 없었다. 그러나 저자들은 환자들이 헤드기어보다 TAD와 Nance 장치를 사용한 경우에 더 편안함을 느낀다는 것을 발견하였다. 환자들도 또한 다른 두 그룹보다 TAD로 인한 문제가 더 적었다고 하였다. 한 후향적 연구에 따르면, 상악 치아치조 돌출을 동반한 성인 환자를 TAD 또는 헤드기어를 사용하여 치료한 후, 두 그룹 간의 교정적 치아이동을 비교하였다.[4] 저자들은 헤드기어와 비교하여 TAD로 치료했을 때 상악 전치부의 더 많은 후방 견인, 상악 구치의 더 적은 전방 이동, 치료기간 단축 등의 측면에서 더 우수하다는 점을 강조하였다. 한 메타분석은 TAD 지지형 pendulum 장치와 Nance 버튼이 있는 pendulum 장치 같은 기존의 원심 이동장치의 치료효과에 대해 비교하였다.[5] 6가지 연구를 근거로 한 이 메타분석에서는 TAD(5.1mm)를 사용한 경우에 평균 구치 원심 이동량이 더 크게 나타났으며, 이는 기존 장치(3.3mm)를 사용했을 때보다 상당히 더 큰 값에 해당한다. 또한 골성 고정원을 사용한 경우에 소구치의 원심 이동량은 평균 4.0mm로, 이는 기존 방법을 사용하였을 경우에 2.3mm의 원심 이동량을 보인 것과 대조적이다.

1.1.2 TAD와 결합된 기능성 장치 및 보조장치

교정학에서 TAD 도입은 개별적인 TAD로 효과적인 고정원 강화를 가능하게 할 뿐만 아니라 TAD와 함께 사용했을 때 기존 교정장치의 기능을 강화한다. 예를 들어, TAD를 사용하여 상악골에 고정시킨 pendulum 장치로서 고정원 소실의 문제 없이 총 치료기간을 줄이면서도 상당한 소구치 원심 이동이 가능하며, TAD를 사용하지 않은 기존의 pendulum 장치와 비슷한 양의 상악 구치 원심 이동을 얻을 수 있다.[6] 정중선 불일치를 동반한 Ⅲ급 부정교합의 치료를 위해 TAD는 슬라이딩 지그와 함께 사용될 수 있다(그림 1-1).[7] TAD 지지형 Herbst 장치는 하악 절치의 전방 경사와 같은 부작용을 상당히 감소시켜준다.[8] 관골하 부벽(infrazygomatic buttress)에 미니플레이트를 식립하고, 이것을 페이스 마스크의 외측 보우에 연결시키게 되면 원치 않는 치열궁 길이의 소실을 발생시킬 수 있는 바람직하지 않은 치아이동 없이 상악을 전방 견인하게 된다.[9] 심미적이고 간단한 치료방법으로, double J-훅과 구개부 TAD를 사용하여 상악 전방 분절을 원심 이동하여 발치 공간을 폐쇄할 수 있다.[10] Double J-훅을 고정성 장치와 같이 사용함으로써 치료기간을 상당히 감소시킨다. 그러므로 이는 기존의 고정성 장치를 사용하는 것을 꺼리는 환자에게 실행 가능한 치료방법이 될 수 있다(그림 1-2).

1.1.3 TAD와 결합된 미니플레이트

교정용 미니플레이트 고정원 시스템은 다양한 임상 용도로 사용되어 왔다. 미니플레이트는 인접치와의 근접성 및 치근간 공간의 한계와 무관하기 때문에 매력적인 옵션이다. 게다가 미니플레이트는 개별 TAD보다 더 큰 힘을 견딜 수 있기 때문에 전체 치열 원심 이동과 같은 힘든 교정적 치아이동에 사용되어 왔다. 발치 증례에서의 구개부 고정원 플레이트를 이용한 전체 치열 원심 이동은 악교정 수술 없이 더 나은 심미적 안모를 달성하기 위한 실현 가능한 치료 옵션이 될 수 있다. 이러한 접근 방식은 4개의 제1소구치를 발거하고 전체 치열 원심 이동을 시행하여 심하게 돌출된 연조직 측모를 지닌 Ⅰ급 부정교합의 성공적인 비수술적 치료방법으로 사용되어 왔다(그림 1-3).[11] 일련의 수정 과정을 거

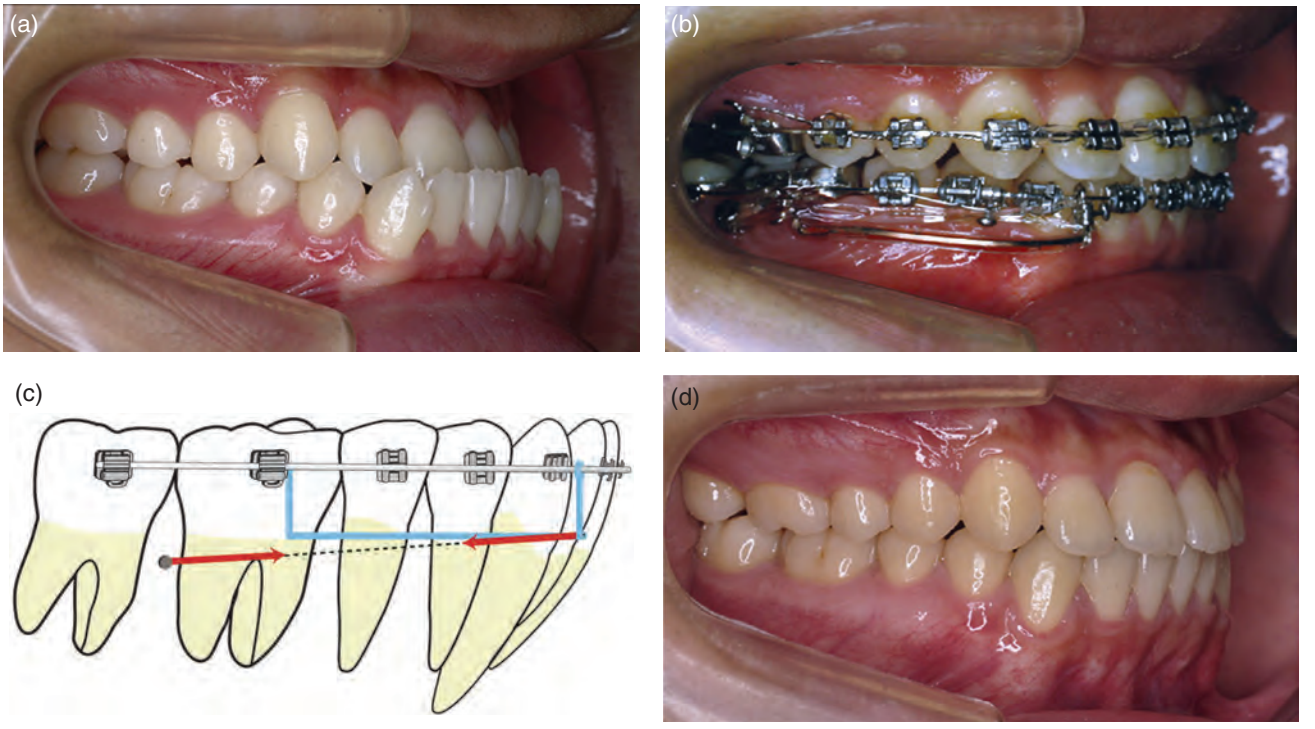

그림 1-1. TAD와 슬라이딩 지그를 이용한 Ⅲ급 교정치료.[7] **(a)** 초진 검사 시 full-step의 Ⅲ급 견치와 구치 관계를 보인다. **(b)** TAD를 식립하고 슬라이딩 지그와 연결하였다. **(c)** 도식화된 그림은 미니스크루에 고정된 슬라이딩 지그와 힘의 방향을 나타낸다. **(d)** 치료 종료 시, Ⅰ급 견치 및 구치 관계를 보인다. 출처: Tai et al.[7] Elsevier의 허가를 받아 인용.

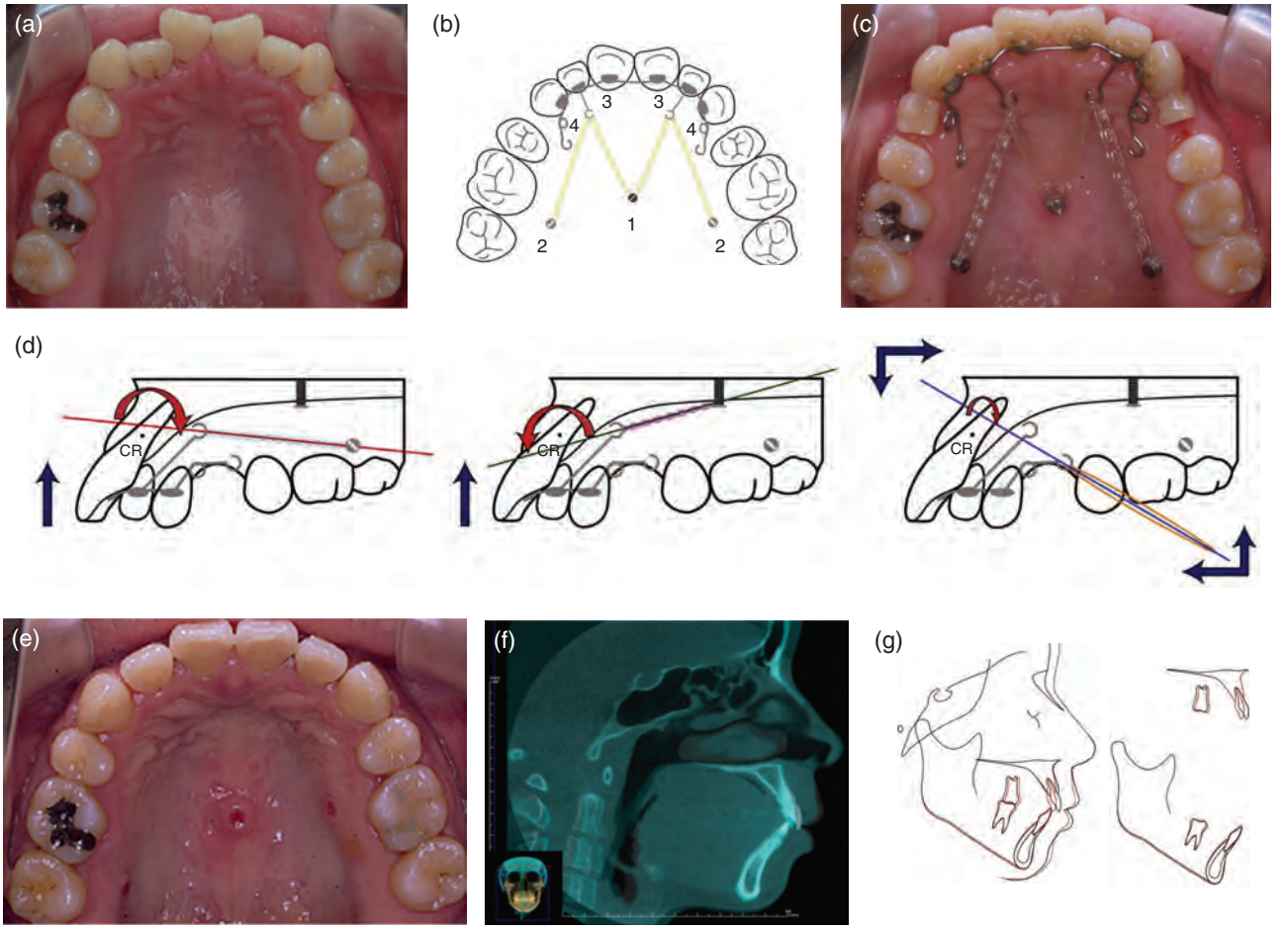

그림 1-2. Double J-훅을 이용한 II급 교정치료.[10] **(a)** 초진 시 전치부 크라우딩을 동반한 II급 1류 부정교합을 보인다. **(b)** 도식화된 그림은 double J-훅과 구개부 TAD를 나타낸다. 1, 2: 구개부 TAD, 3: 전방부 레버 암(lever arm) 훅, 4: 후방부 레버 암 훅. **(c)** 치체 이동을 위해 double J-훅이 탄성 체인으로 TAD와 연결되어 있다. **(d)** 전치부 치아의 경사 이동은 힘의 연장선을 조정함으로써 조절할 수 있다. **(e)** 상악 전치부 치아들이 후방 견인되고 발치 공간은 완전히 폐쇄되었다. **(f)** 상악 전치부 치아들이 후방 견인되고 약간의 설측 경사가 발생되었다. **(g)** 상악 절치는 치료 후 후방 견인되었다. 출처: Park et al.[10] Elsevier의 허가를 받아 인용.

친 후, 구개 미니플레이트는 II급 부정교합의 비발치 치료 증례 또는 심한 양악 전돌의 상악 제1소구치 발거 증례에서 성공적인 치료 결과를 보여주었다.[12,13] 이러한 구개부 미니플레이트는 원심 이동하는 동안 상악 구치부의 원심 경사를 조절할 때 장점을 보여준다. 비교 연구에서 구개부 고정원 플레이트는 기존 협측 TAD에 비해 제1대구치의 더 많은 원심 이동 및 압하, 그리고 더 적은 후방 경사를 일으킨다는 정량적 증거를 제공하였다(그림 1-4a~c).[14]

최근의 한 후속 연구에서는 구개부 고정원 플레이트를 사용하여 상악궁을 원심 이동한 양과 기도 공간 변화 사이의 연관성에 대해 평가하였다. 소구치 발거(상악 제1대구치의 3.4mm 원심 이동)로 치료했는지, 비발치(상악 제1대구치의 3.2mm 원심 이동)로 치료했는지에 관계없이, 상악궁의 원심 이동 후 기도 부피나 구인두의 최소 단면적에는 유의미한 변화가 없었다(그림 1-4d).[15] III급 부정교합을 치료하기 위해 미니플레이트가 하악체에 식립되어 왔다.[16] 최근에는 하악 치아를 후방 견인하거나 하악 치열 전체를 원심 이동하기 위한 새로운 접근법으로 하악지 플레이트를 후구치와(retromolar fossa)에 식립하여 사용하고 있다(그림 1-5).[17,18] 유한요소분석(finite element analysis; FEA) 연구에서 하악지 플레이트를 사용하여 하악궁을 원심 이동하였을 경우, 동일한 치아이동을 위해 협붕(buccal shelf)이나 치근간 공간에 식립한 TAD를 사용한 경우보다 더 많은 구치의 원심 이동과 정출, 반시계 방향으로의 교합 평면 변화

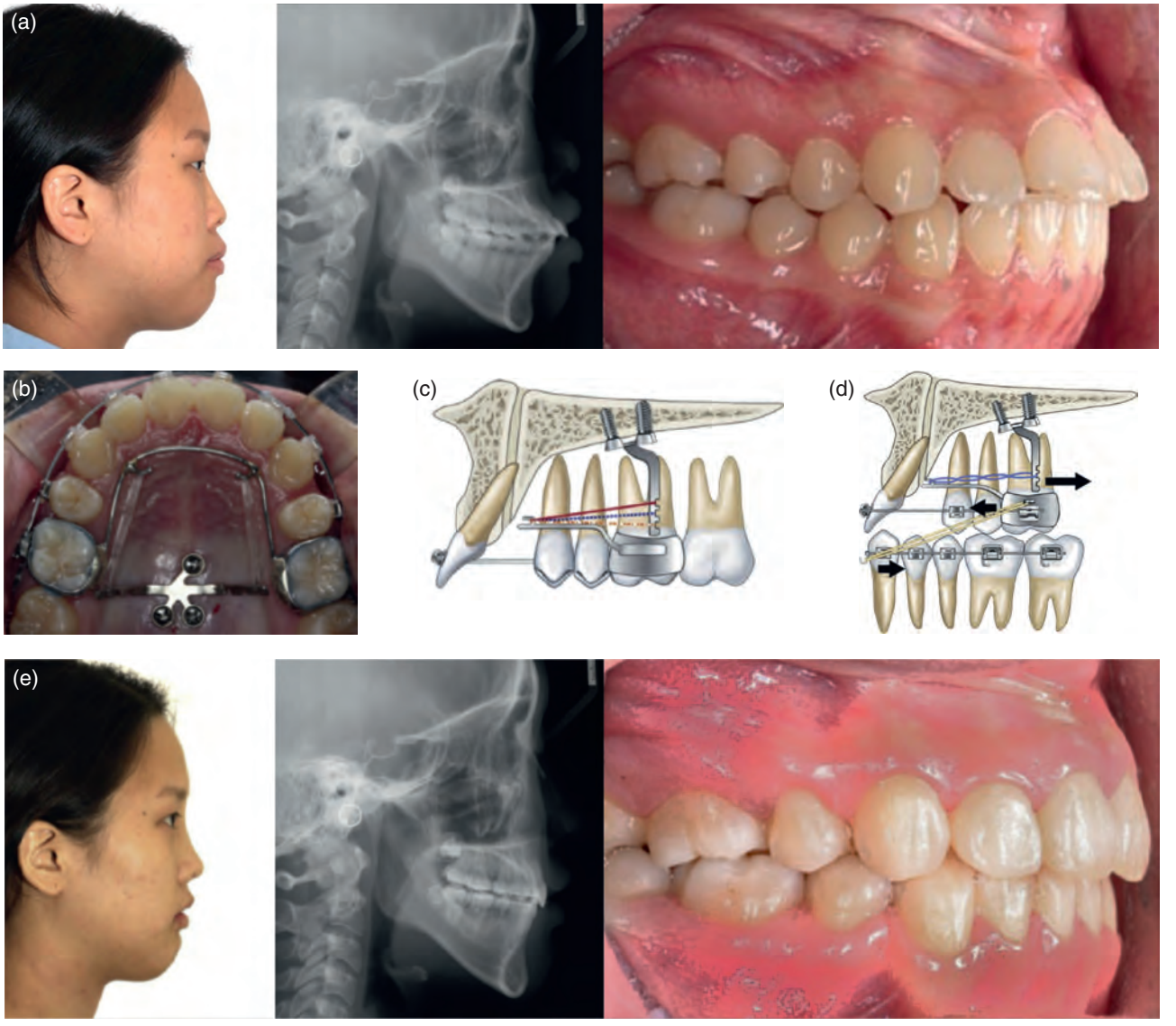

그림 1-3. 구개부 플레이트와 TAD를 이용한 Ⅰ급 교정치료.[11,13] **(a)** 초진 시 전방 경사된 상악 절치와 입술 돌출을 동반한 Ⅰ급 부정교합을 나타낸다. **(b)** 식립된 구개부 고정원 플레이트. **(c)** 후방 견인력의 방향은 탄성 체인을 훅의 여러 다른 높이에 연결함으로써 조절할 수 있다. **(d)** 하악 치열은 Ⅲ급 고무줄을 사용하여 견인하였다. **(e)** 상악과 하악 전치부가 후방 견인되었다. 안모의 조화와 입술 지지가 상당히 향상되었다. 출처: Kook et al.[11] Elsevier의 허가를 받아 인용.

가 일어남을 증명하였다(그림 1-5c).[19]

1.2 수직적 차원(Vertical Dimension)의 개선

1.2.1 치성 및 골격성 개방교합의 치료

흔히 골격성 개방교합과 동반되는 중등도 및 심도의 치성 개방교합은 개선하기 가장 어려운 교정적 문제 중 하나로 간주된다. 전치부 개방교합을 개선하기 위한 TAD의 주요 역할은 구치의 압하 또는 전치의 정출이다. 구치 압하를 위해 TAD는 다양한 해부학적 부위에 식립된다.[20-22]

개방교합을 치료하기 위해 혀의 운동과 더불어, TAD를 횡구개호선(transpalatal arch; TPA)과 결합시켜 효율적인 상악 구치의 압하를 이룰 수 있다(그림 1-6).[20] 전치부 개방교합은 또한 TAD와 미니플레이트를 사용하여 개선할 수 있다(그림 1-7).[21] 미니플레이트는 양악 구치 압하를 위한 절대 고정원을 제공하기 위해 양측성으로 관골궁과 하악 구치부에 식립되었다. 이러한 방법으로 치성 및 골격성 개방교

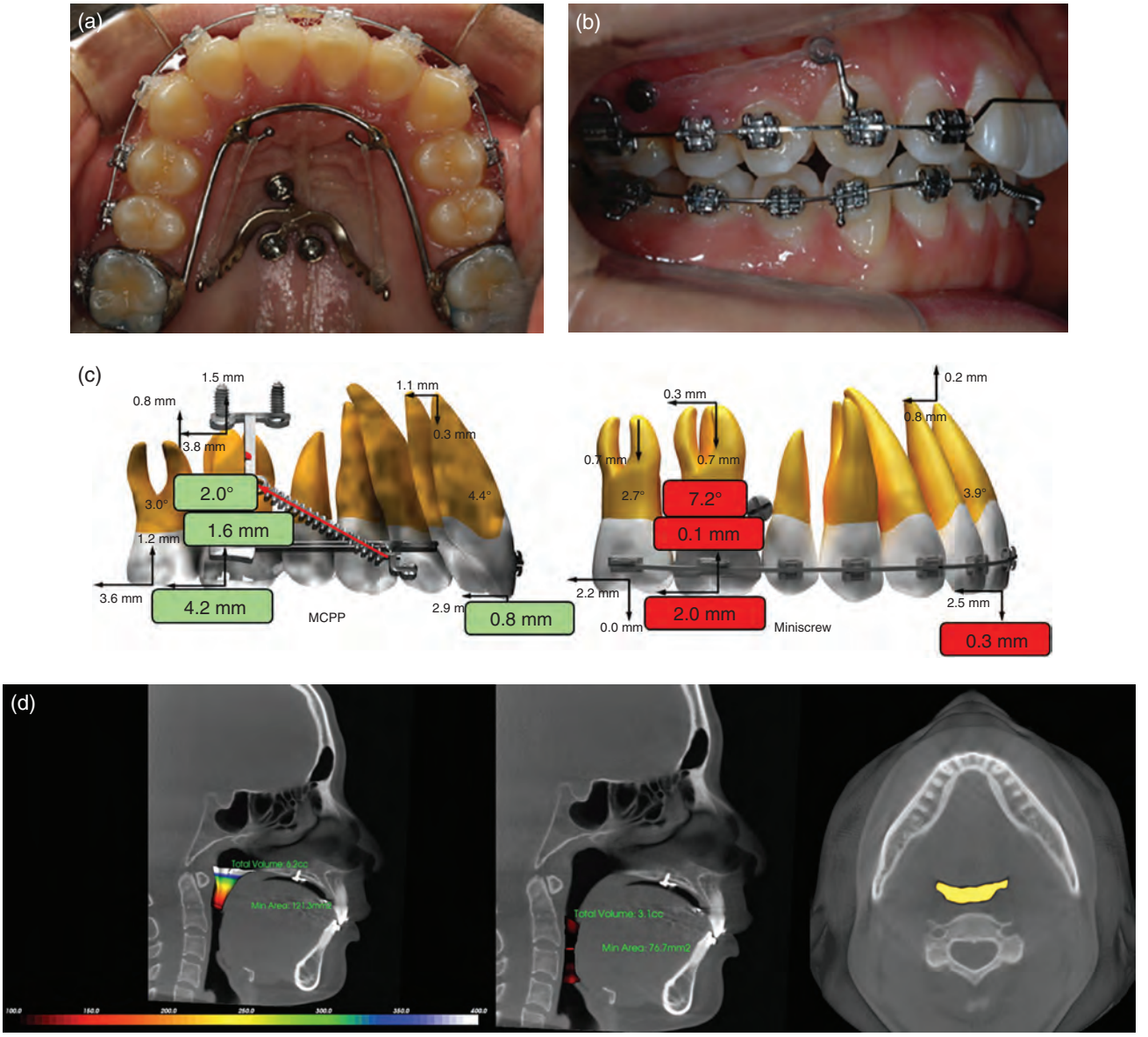

그림 1-4. 구개부 고정원 플레이트와 협측 TAD의 비교.[14,15] **(a)** 상악궁의 전체 원심 이동을 위해 구개부 고정원 플레이트가 식립되었다. **(b)** 구치부의 협측에 TAD가 식립되었다. **(c)** 구개부 고정원 플레이트를 사용한 그룹에서 협측의 TAD를 사용한 그룹보다 상악 제1대구치의 더 많은 원심 이동과 압하, 그리고 더 적은 원심 경사를 보였으며, 상악 절치의 더 많은 정출을 보였다. **(d)** 두 그룹의 치료 후 기도의 부피와 구인두(oropharynx)의 최소 단면적에는 유의미한 변화가 없었다.

합을 양의(positive) 수직피개로 치료할 수 있을 뿐만 아니라, 하악골의 반시계 방향 회전도 도모할 수 있다. 설측 교정에서 구개부 TAD는 전치부 개방교합 치료를 위해 전치부의 후방 견인과 구치부 압하 시 사용될 수 있다(그림 1-8).[22] 이 방법의 한 가지 장점은 상악 전치의 전방 경사 및 압하를 압착 훅(crimpable hook)의 길이와 구개부 TAD의 수직적 높이에 따라 조절할 수 있다는 것이다(그림 1-8c).

1.2.2 치성 및 골격성 과개교합의 치료

절치의 압하를 위한 기존의 방식은 호선의 역학에 의존해 왔다. 그러나 이러한 기존 방법들은 종종 상악 절치의 바람직하지 않은 순측 토크 효과를 초래하였다. 고정원으로서 TAD의 도입은 절치 압하의 복잡한 치아이동을 상당히 단순하게 만들었다. 예를 들어, '잇몸이 보이는 웃음(gummy smile)'을 가진 환자의 경우에 상악 전체 치열의 압하를 위해 TAD가 상악 전치부와 정중구개부에 식립되며, 그 결

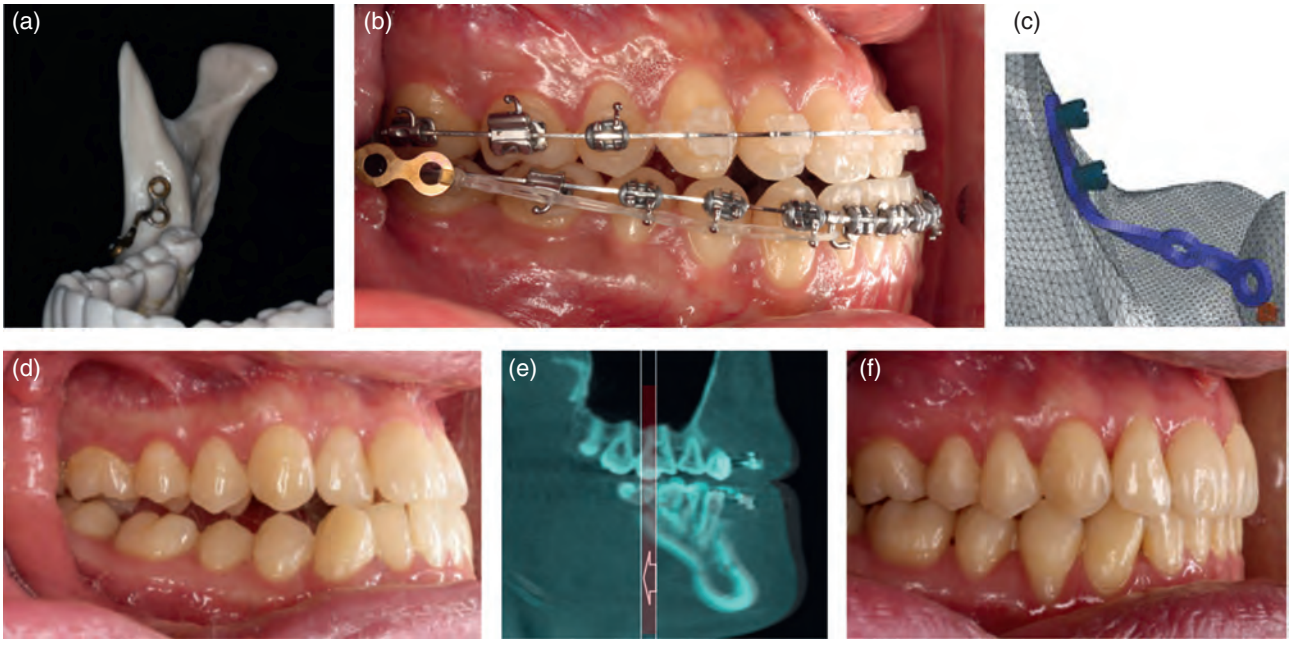

그림 1–5. 하악지 플레이트를 사용한 Ⅲ급 교정치료.[17,19] **(a)** 하악지 플레이트가 후구치와(retromolar fossa)에 식립되었다. **(b)** 플레이트는 2개의 스크루로 외과적으로 고정되었고, 혹은 점막 밖으로 연장되어 있다. 하악궁의 원심 이동을 위해 탄성 체인이 연결되었다. **(c)** 협붕이나 치근간 TAD보다 하악지 플레이트가 더 많은 양의 구치부 원심 이동과 정출을 나타내었다. **(d)** 초진 시 구치부 개방교합을 동반한 Ⅲ급 부정교합을 나타낸다. **(e)** CBCT 중첩에서 구치부의 원심 이동량을 보여준다. **(f)** 치료 종료 시 Ⅰ급 견치 및 구치 관계를 나타낸다. 출처: Kook et al.[17] Elsevier의 허가를 받아 인용.

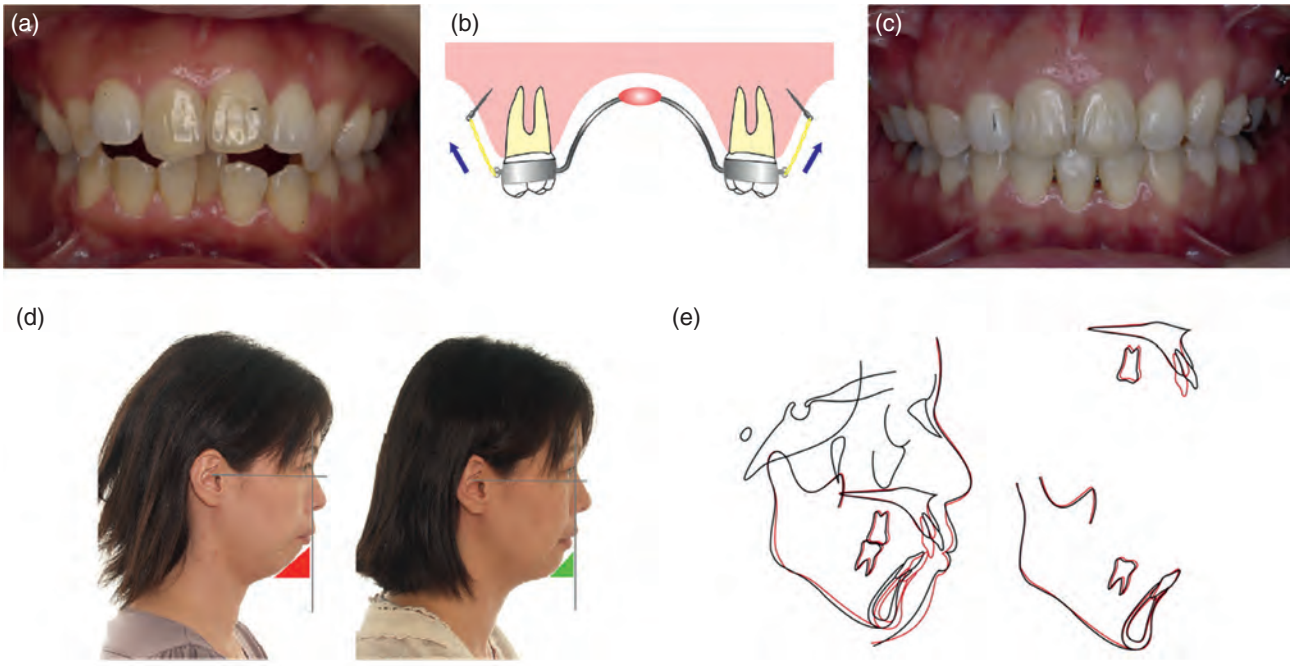

그림 1–6. TAD와 횡구개호선을 사용한 전치부 개방교합의 치료.[20] **(a)** 초진 시 전치부 개방교합을 동반한 Ⅱ급 부정교합을 보인다. **(b)** TAD는 상악 제1대구치 협측에 식립되었다. 구치부의 협측 경사가 변형된 횡구개호선으로 방지되었다. **(c)** 상악 제1소구치와 하악 중절치 발거 후 최적의 수직피개가 달성되었다. **(d)** 안모의 심미적 조화가 달성되었다. **(e)** 상악 구치의 압하와 상악 전치부의 후방 견인이 수직피개 개선에 기여하였다. 출처: Park et al.[20] Elsevier의 허가를 받아 인용.

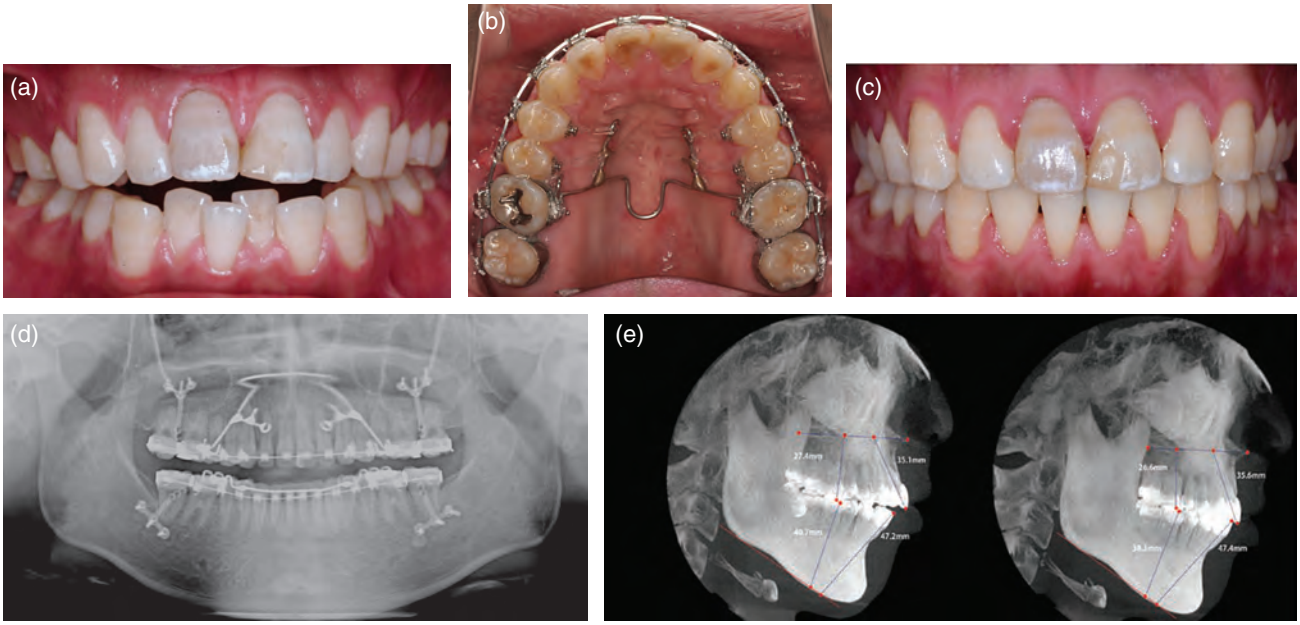

그림 1–7. TAD, 미니플레이트, 횡구개호선을 사용한 전치부 개방교합의 교정치료.[21] **(a)** 초진 시 전치부 개방교합을 나타낸다. **(b)** 압하를 위해 횡구개호선에서 연장된 암과 상악 소구치 구개측에 부착된 버튼 사이에 탄성 체인이 연결되었다. **(c)** 치료 후 양의 수직피개가 달성되었다. **(d)** 치료하는 동안 구치부의 압하를 위해 미니플레이트가 관골하 부벽과 하악에 식립되었다. **(e)** 최적의 수직피개가 달성되었고 절치 간 각도가 증가하였다. 출처: Park et al.[21] 허가를 받아 인용.

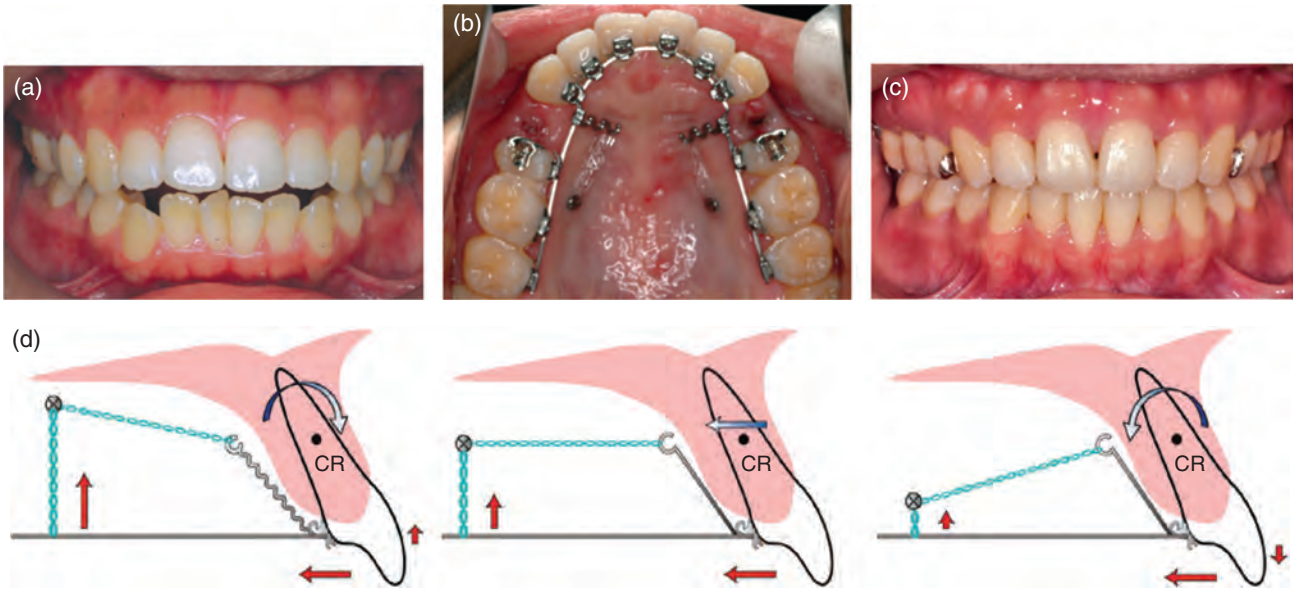

그림 1–8. TAD와 상악 설측 장치를 이용한 전치부 개방교합의 치료.[22] **(a)** 초진 시 전치부 개방교합을 나타내었다. **(b)** 상악 제1소구치 발거 후 압착 훅(crimpable hook)을 가진 설측 장치가 부착되었다. **(c)** 수직피개가 개선되었다. **(d)** 토크와 치아이동의 방향은 TAD 식립 위치에 의해 조절될 수 있다. 출처: Park et al.[22] 허가를 받아 인용.

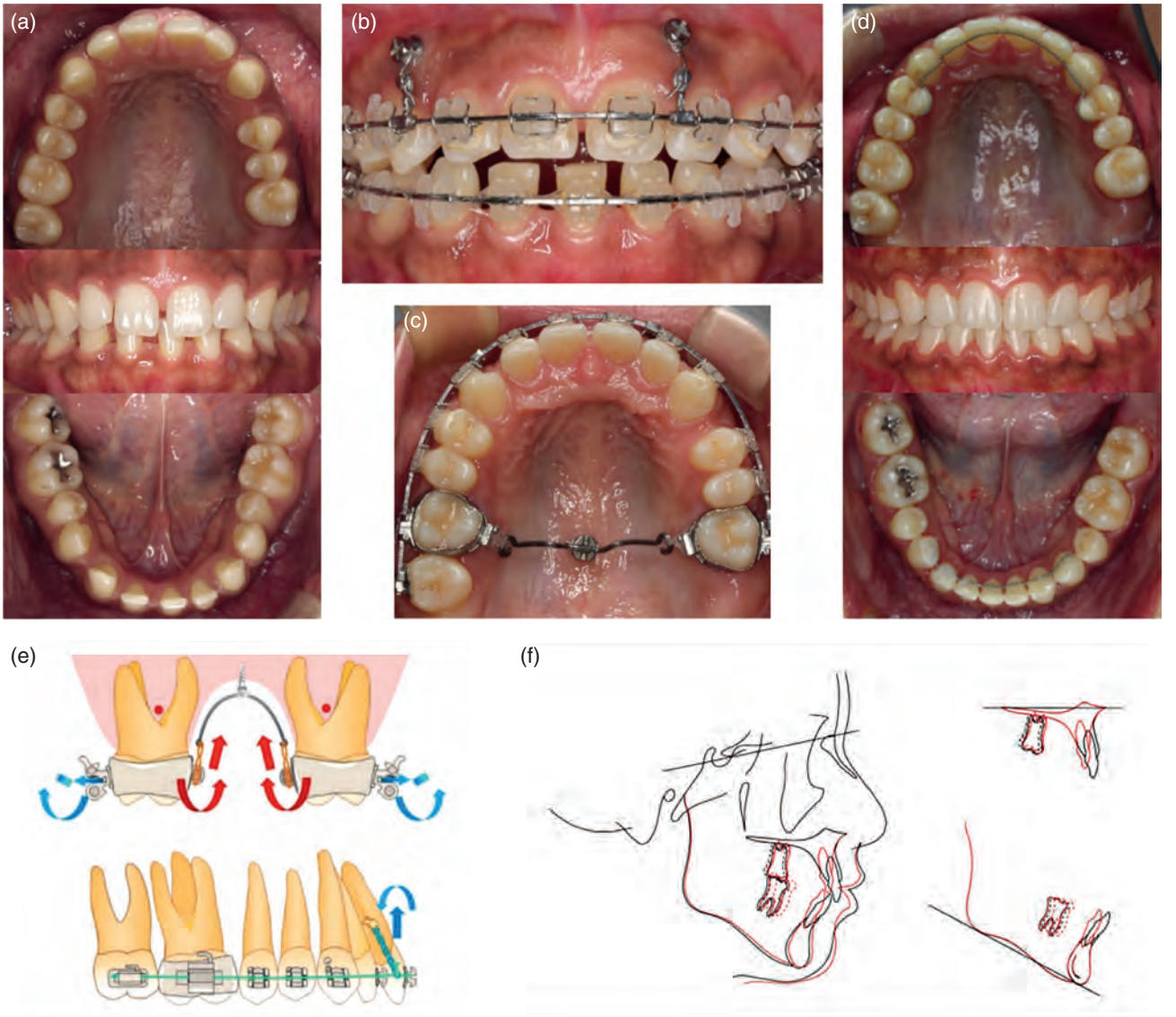

그림 1-9. TAD를 이용한 과개교합 수정.[23] **(a)** 초진 시 과개교합과 미소 시 과도한 치은 노출(gummy smile)을 보인다. **(b)** 상악 전치 압하를 위해 TAD를 상악 전방 부위에 식립하였다. **(c)** 상악 구치에 연결된 TAD 지지형 횡구개호선과 탄성 체인을 사용하여 상악 구치의 정출을 제한하였다. **(d)** 적절한 수직피개를 달성하였고, 미소 시 치은 노출도가 상당히 개선되었다. **(e)** 상악 전치부를 압하하면서 TAD 지지형 횡구개호선 사용으로 과도한 구치 정출을 방지하였다. **(f)** 상악 전치는 압하되고 약간 후방 경사되었다. 출처: Uzuka et al.[23] Elsevier의 허가를 받아 인용.

과로써 수직피개가 개선되고 과도한 치은 노출이 감소하게 된다(그림 1-9).[23] TAD와 유틸리티 호선(utility arch-wires)을 이용한 절치 압하의 효과를 평가하기 위한 비교 연구들이 시행되었다.[24,25] 이러한 연구들은 TAD를 사용한 그룹에서 유틸리티 호선을 사용한 그룹보다 상악 절치의 전방 경사와 상악 구치의 경사 이동 같은 바람직하지 않은 치아이동이 덜 발생했다는 견해를 공통적으로 지지하고 있다.

1.3 횡적 차원(Transverse Dimension)의 개선

1.3.1 정중구개봉합의 분리를 동반한 구개확장

치아지지 상악 급속확장장치(rapid maxillary expander; RME)는 협착된 상악궁을 가진 청소년을 치료하는 데 가장 널리 사용되어 왔으나, 바람직하지 않은 치아이동(예: 고정원 치아의 협측 경사, 제한된 골격성 확장, 치근흡수의 가능성, 확장 후 재발, 정중구개봉합 분리의 실패)과 같