PART 1

치주학에 관한 의문

치주학 01 치석제거술·치근활택술

질문

치근활택술에서 백악질은 어디까지 제거해야 합니까?

대답

백악질에 부착한 치태 및 내독소(endotoxin), 괴사조직, 감염 육아조직은 염증의 원인이 되므로 모두 철저하게 제거해야 합니다. 임상적인 기준으로는 치근면을 매끈하게 하면 염증의 원인은 대부분 제거된다고 생각됩니다.

【자세한 설명과 근거(evidence)】

Lindhe의 저서에는 "치은 결합조직에서 유래하는 세포에 의한 치유는 치근흡수를 일으킨다. 뼈가 치근 표면과 직접 접촉하면 치아유착(ankylosis)과 치근흡수가 발생한다."라고 적혀 있다[1-3].

이것으로부터 치근활택술은 다음과 같이 생각되어 왔다.

① 백악질을 제거하면 치근흡수가 일어난다.

② 백악질을 재생하는 것은 어렵다.

③ 노출 백악질의 내독소 침투는 20~30㎛에 국한하므로 연마나 세정만으로 충분하다.

그러나 실제로는 **치주낭이 있으면 치근면에는 재부착에 필요한 조직이 남아 있지 않다.** 치근면에 있는 것은 치태 및 내독소, 감염 육아조직, 괴사 백악질 등으로 모두 생체에 이물·항원이 될 수 있는 것이다.

따라서 이러한 원인을 제거하는 것이 염증 치료의 대원칙이라고 할 수 있다. **치근활택술은 철저하게 이루어져야 한다.**

결론은 다음과 같이 말할 수 있다.

① **백악질을 제거해도 치근흡수는 일어나지 않는다.**

② **염증의 원인을 제거하면 백악질은 재생한다.**

③ **연마나 세정만으로는 결코 충분하다고 할 수 없다.**

내독소와 치석제거술·치근활택술의 배경

내독소와 치석제거술·치근활택술의 관계에 관해 과거에는 다음과 같은 견해가 있었다.

① 노출 백악질에서 내독소의 침투는 20~30㎛에 국한하므로 내독소의 제거는 연마나 세정만으로 충분하다[4-7].

② 백악질을 제거하면 치근흡수가 일어난다[1].

③ 백악질을 일단 제거하면 치근면에 다시 백악질이 재생될지는 의문이다[8].

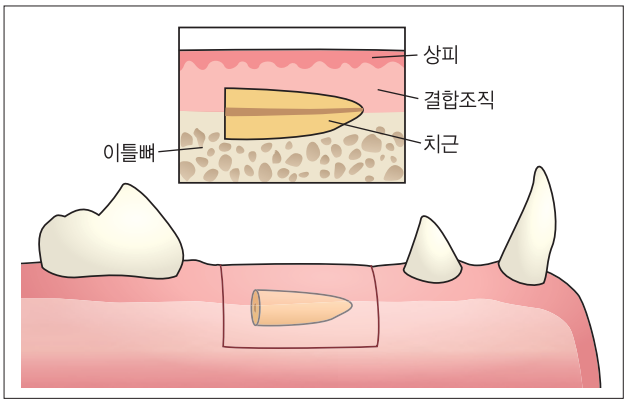

그림 1-1. Nyman 등의 실험 모식도. 실험적으로 치주염을 일으킨 치아의 치근을 이식하는 실험 순서를 보인다. 치근활택술을 한 치근의 절반은 뼈조직과 접촉하도록 하고 나머지 절반은 결합조직과 접촉하도록 이식했다. 치근은 점막 아래에 이식되었기 때문에 상피로 덮이지 않는 조건이라는 것에 주의해야 한다. *참고문헌 10에서 인용.

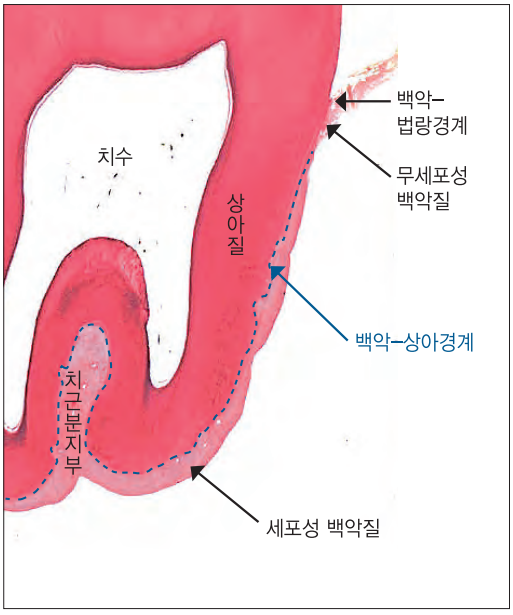

그림 1-2. 세포성 백악질과 무세포성 백악질의 분포. 세포성 백악질은 치근 표면의 약 80% 이상을 덮고 있다. 파란색 점선은 세포성 백악질과 상아질의 경계를 나타낸다. 무세포성 백악질은 백악-법랑경계(CEJ)에서 근첨측을 향해 일부분을 덮고 있는 것에 불과하다.

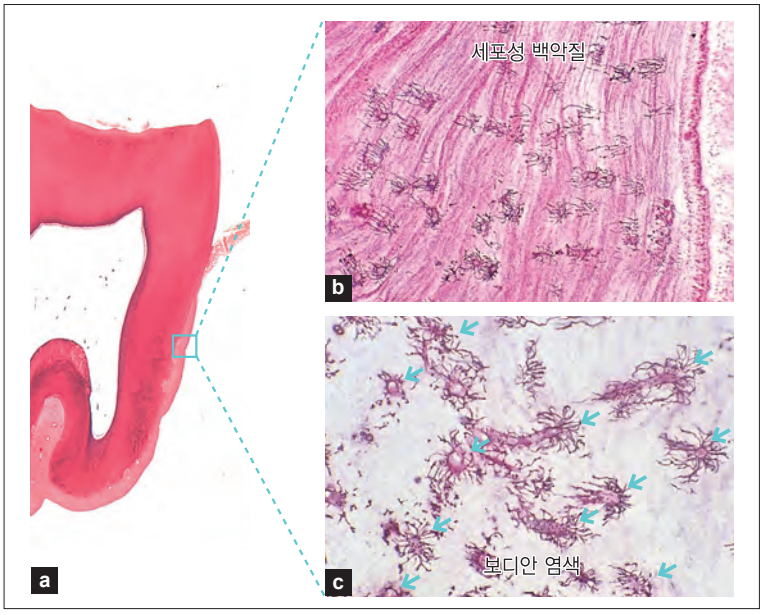

그림 1-3. 세포성 백악질. a: HE 염색. 세포성 백악질은 상아질보다 옅은 분홍색으로 염색되어 보인다. b, c: 보디안 염색. 세포성 백악질에서는 10여 개의 성장선이 층층이 배열해 있고 둥근 모양의 백악세포 소관으로부터 다수의 세포돌기가 성장하고 있다(b). 확대상에서는 소관(하늘색 화살표)으로부터 성장한 세포돌기가 인접하는 소관으로부터 성장한 돌기와 접속하고 있는 것을 알 수 있다(c).

왜 "내독소의 제거는 연마나 세정만으로 충분하다."라는 결론이 나온 것일까?

"치근이 치은 결합조직으로 둘러싸이면 흡수가 일어난다."라고 알려지게 된 근거는 Nyman 등에 의한 한 편의 논문이었다[1]. 이 논문은 실험 방법과 n수에 문제가 있다고 생각된다. 감염된 치근은 상피로 덮일 것이 분명한데 상피가 관여할 수 없는 복잡한 조건에서 실험이 이루어지고 있다. 그 때문에 "치근활택술에 의해 치근흡수가 일어나기 쉬운 환경이 되었다."라고도 고찰할 수 있다. 병리 총론적으로는 치은 결합조직이 치근과 접촉해도 "피포화(encapsulation)는 일어나지만, 흡수는 일어나지 않는다."라고 고찰해야 한다고 생각된다(**그림 1-1**).

"내독소의 제거는 연마나 세정만으로 충분하다."라는 견해도 무세포성 백악질이면 가능할 수 있다.

치근의 표면을 덮는 백악질은 세포성인가? 무세포성인가?

또한 많은 구강조직학 교과서에는 "무세포성 백악질은 치경부에 분포하고 세포성 백악질은 근첨부 및 치근분지부에 분포한다."라고 쓰여 있다. 그러나 필자 등이 조직절편을 조사해 본 결과 치근의 약 80%는 세포성 백악질로 덮여 있었다(**그림 1-2**).

세포성 백악질이 거의 모든 치근 표면을 덮고 있고, 무세포성 백악질은 극히 일부에만 보인다고 쓰인 구강조직학 교과서도 있다[9].

치근 표면을 덮는 백악질이 무세포성 백악질이 아니라 세포성 백악질이라면 치근 표면에 부착한 내독소는 쉽게 심부로 침입한다고 생각할 수 있다. 왜냐하면 세포성 백악질에서는 다수의 백악세포가 돌기를 내고 서로 접속하고 있기 때문이다. 백악세포의 돌기는 보디안 염색(Bodian's stain)으로 뚜렷하게 볼 수 있다(**그림 1-3**).

지나친 치석제거술·치근활택술은 임상적으로 문제가 있을까?

건강한 백악질·상아질을 제거해도 상아질의 표면에는 백악질이 형성되고(**그림 1-4**), 백악질과 이틀뼈(치조골) 사이에는 치근막이 형성된다. 백악질은 재생 능력이 높은 조

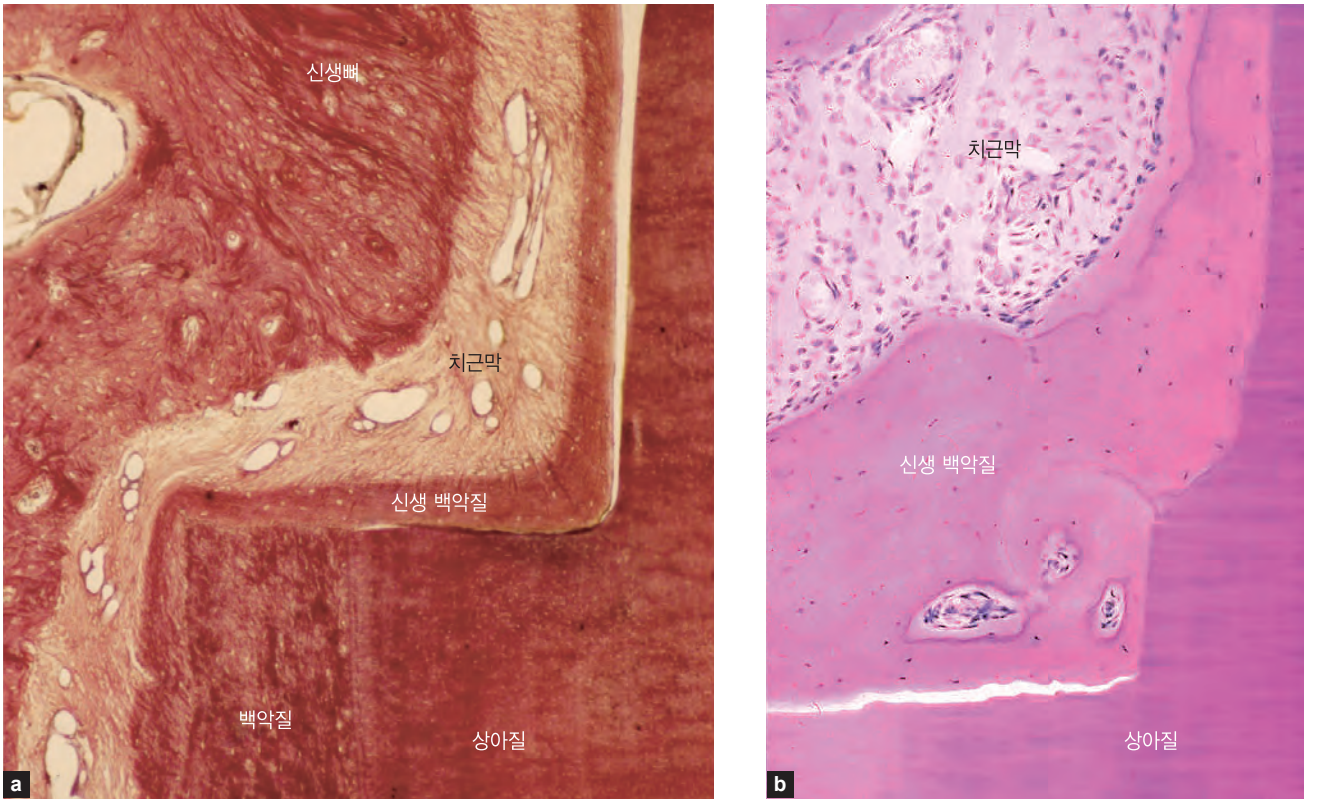

그림 1–4. 백악질의 재생을 보이는 조직상(실험동물: 개). 실험적 치근 와동 형성 후에 재생한 치주조직(**a**: 보디안 염색, **b**: HE 염색). 상아질 표면에 백악질이 형성되고 있다(신생 백악질). 백악질과 이틀뼈 사이에는 치근막의 신생이 보인다.

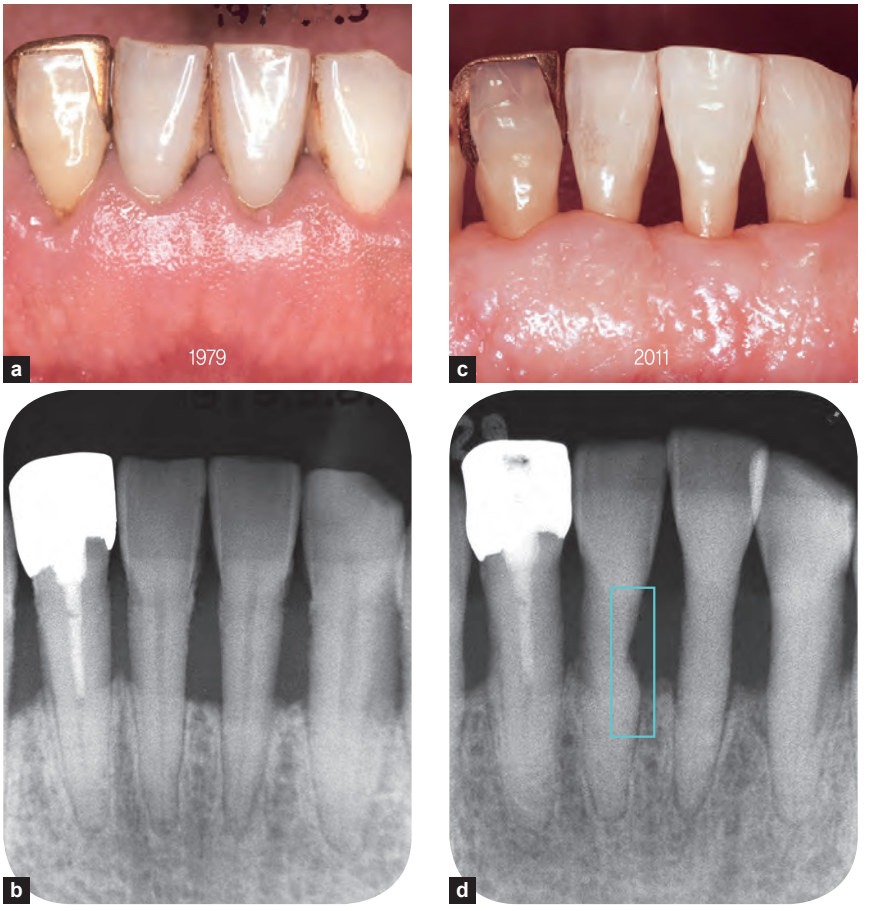

그림 1–5. 철저하게 치근활택술을 한 증례. 약 30년에 걸쳐 치근활택술을 철저하게 한 증례. 방사선사진에서 치근의 치질이 삭제된 것을 알 수 있다(하늘색 네모). 이러한 증례에서도 치태조절이 충분하면 임상적으로는 아무 문제가 없다. *사진 제공: Kitagawara Takeshi(北川原 健) 선생님(나가노시 개업).

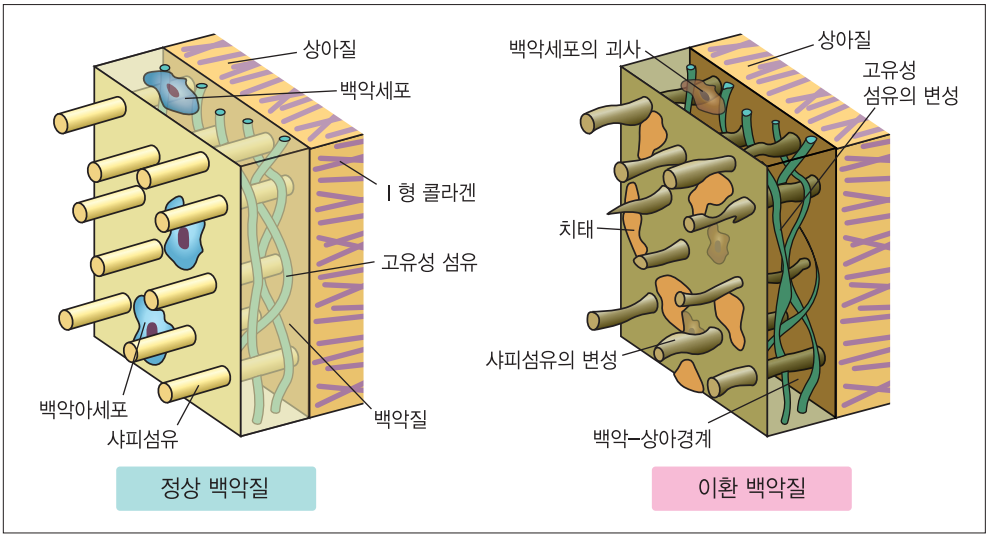

그림 1-6. 치주염에 이환된 백악질의 변화를 보이는 모식도. 염증이 세포성 백악질에 이르면 샤피섬유의 단열, 변성, 괴사가 일어난다. 백악세포의 돌기를 매개로 염증은 백악질 심부까지 도달한다. 세포성 백악질 전체로 변성, 괴사가 퍼진다.

직이라고 할 수 있다.

비록 치근활택술로 치근조직을 삭제했다고 해도 치태조절이 충분하면 임상적으로 문제가 발생하지 않는다고 한다[Kitagawara Takeshi(北川原 健) 선생님의 개인적인 의견에 의함](**그림 1-5**).

결론(Conclusion)

① 백악질을 제거해도 감염이 없으면 재생한다.
② 내독소는 무세포성 백악질에서는 거의 침투하지 않지만 세포성 백악질에서는 백악세포의 돌기를 매개로 심부까지 도달한다. 그 결과 샤피섬유(Sharpey's fiber)의 단열, 변성, 괴사가 일어나 세포성 백악질 전체로 변성, 괴사가 퍼진다[10](**그림 1-6**).
③ 치근의 표면을 덮는 백악질 대부분은 세포성 백악질이며 무세포성 백악질의 분포는 매우 적다.
④ 상피성 부착은 결합조직성 부착으로 치환한다.
⑤ 치근활택술은 철저하게 해야 한다(치태뿐만 아니라 괴사 백악질 등 염증의 원인을 제거해야 함).

참고문헌

1. Lindhe J. Clinical Periodontology and Implant Dentistry. 3rd Ed. Copenhagen: Munksgaard, 1997.
2. Nyman S, Karring T, Lindhe J, Plantén S. Healing following implantation periodontitis-affected roots into gingival connective tissue. J Clin Periodontol 1980；7：394 – 401.
3. Karring T, Nyman S, Lindhe J. Healing following implantation of periodontitis affected roots into bone tissue. J Clin Periodontol 1980；7：96 – 105.
4. Cheetham WA, Wilson M, Kieser JB. Root surface debridement--an in vitro assessment. J Clin Periodontol 1988；15：288 – 292.
5. Hughes FJ, Auger DW, Smales FC. Investigation of the distribution of cementum- associated lipopolysaccharides in periodontal disease by scanning electron microscope immunohistochemistry. J Periodontal Res 1988；23：100 – 106.
6. Hughes FJ, Smales FC. The distribution and quantitation of cementum-bound lipopolysaccharide on periodontally diseased root surfaces of human teeth. Arch Oral Biol 1990；35：295 – 299.
7. 小田茂．歯周炎罹患歯における endotoxin 浸透程度について．日本歯周病学会会誌 1992；34：46 – 59.
8. 小川哲次，岡本莫．上皮性ならびに結合組織性付着獲得の条件．In：下野正基, 飯島国好・編. 治癒の病理　臨床編　第2巻　歯周組織. 東京：医歯薬出版，1994：125 – 149.
9. 三好作一郎，見明清．歯と口腔の組織図譜．書林，1978：106.
10. 下野正基．やさしい治癒のしくみとはたらき．東京：医歯薬出版，2013：75，102.

치주학 02 육아조직 ①

질문

치주소파술에서 육아조직은 어디까지 제거해야 합니까?

대답

감염 육아조직(임상적으로는 불량 육아조직이라 불림)은 제거해야 합니다.

【자세한 설명과 근거(evidence)】

감염 육아조직을 제거한 쪽이 치유가 빠르다는 것이 결론이다.

중등도의 치주질환에서 염증을 동반한 육아조직(감염 육아조직)을 외과적으로 절제하지 않고 칫솔질과 치석제거술(치근활택술에서는 일부의 육아조직이 외과적으로 제거될 가능성이 있음)만으로 치료하면 치유에 이르는 경과가 상당히 오래 걸릴 것으로 생각된다. 그 이유는 감염 육아조직이 남아 있어 일부에서는 '삼출' → '치유'의 과정을 왔다갔다하므로 치유에 가까운 안정된 상태에는 이르지 않기 때문이다. 가능한 한 빠른 치유를 위해서는 서둘러 원인을 제거해야만 한다.

병소의 감염 범위는 환자, 부위, 염증 경과에 따라 각각 다르다. 소파해야 하는 병소의 범위(육아조직과 정상 연조직의 경계선)는 그때마다 술자가 정확하게 판단해야 한다.

일반적으로는 **염증 징후의 유·무, 염증의 경과와 육아조직의 관련, 치태조절의 상태** 등에 따라 **감염 육아조직인지를 판단**할 수 있다.

병리 총론적으로는 "육아조직이란 병적 상태에서 나타나는 유약한 혈관결합조직이다."라고 정의되어 '진행성 병변(반응성 증식)' 내에서 설명된다(염증과는 다른 카테고리임)[1,2]. 따라서 육아조직은 건강한 상태에서는 존재하지 않

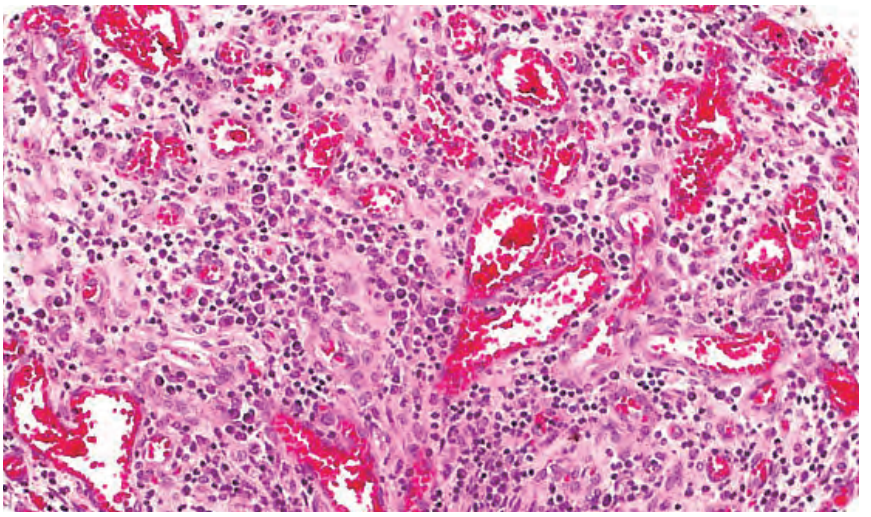

그림 2-1. 육아조직을 보이는 조직상. 육아조직은 유약한 혈관결합조직이므로, 섬유아세포와 모세혈관(혈관 내피세포)이 있는 것이 가장 큰 특징이다. 다수의 모세혈관 안에는 적혈구가 보이고 혈관과 혈관 사이에는 섬유아세포와 대량의 염증성 세포침윤이 관찰된다.

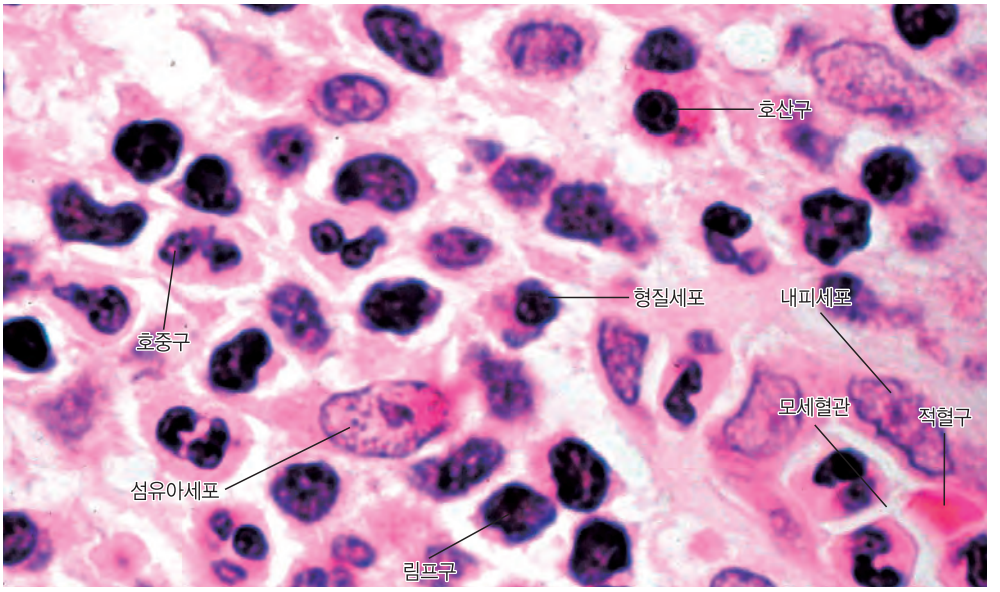

그림 2-2. 육아조직 안의 염증성 세포. 육아조직 안에서는 섬유아세포와 혈관 내피세포 외에도 호중구, 림프구, 호염기구, 호산구, 형질세포 등 염증성 세포가 관찰된다.

고, '혈관결합조직'이기 때문에 섬유아세포와 모세혈관(혈관 내피세포)이 포함되어 있지 않으면 육아조직이라고 할 수는 없다. 그 밖에 염증성 세포(호중구, 대식세포, 림프구, 호염기구, 호산구 등)를 볼 수 있는데 출현하는 세포의 수는 염증의 정도에 비례한다(**그림 2-1, 2-2**).

참고문헌

1. 枝重夫. 進行性病変(反応性増殖). In : 下野正基・編. ハンディ病理学・口腔病理学. 東京 : 学建書院, 1997 : 38 - 48.
2. 菊地浩吉, 吉木敬. 新病理学総論16 版. 東京 : 南山堂, 1998 : 108 - 112.

치주학 03 육아조직 ②

질문

육아조직은 어떤 변화를 겪습니까?

대답

감염이 없으면 육아조직은 섬유화해 반흔조직이 됩니다. 감염을 동반하지 않는 육아조직은 '치유의 증명'이라고도 불리는 조직입니다.

【자세한 설명과 근거(evidence)】

육아조직의 전귀(exitus)는 감염을 동반하는지 동반하지 않는지에 따라 크게 달라진다. 감염을 동반한(원인이 제거되지 않았거나 제거가 불완전한) 경우이면 염증의 삼출 기전과 수복 기전이 뒤섞인 상태에서 만성 염증으로 이행한다. 만성 염증은 '방해받은 치유'[1]이므로 임상적으로는 바람직한 치유를 기대할 수 없다.

감염을 동반하지 않는 경우이면 육아조직은 섬유화해 반흔조직(scar tissue)이 된다.

손상을 입은 피하조직 및 구강점막하조직은 약 1주 후에 육아조직이 형성되어 2~4주 후에 섬유화가 시작된다(**그림 3-1**).

골절의 경우는 골절의 끝 부위에 형성된 육아조직이 뼈막에서 유래하기 때문에 골아세포를 포함하고 있어 '골육아'라 불리는 애벌뼈(callus)를 형성해 뼈를 재생한다[2]. 치주조직에 형성된 육아조직의 경우는 10쪽 '개의 실험적 치근 와동'과 같은 치유 과정을 거친다(**그림 4-1a~d**).

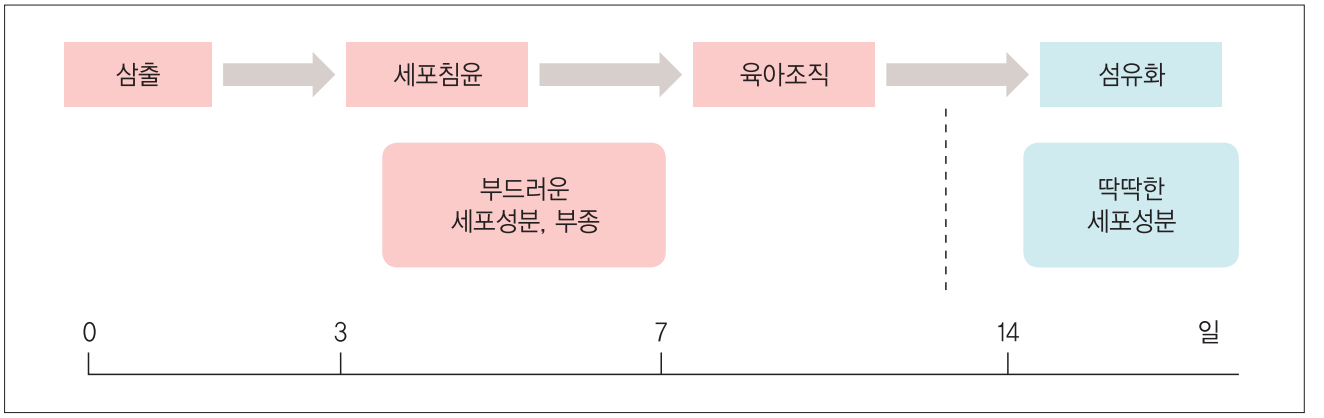

그림 3-1. 육아조직의 전귀(exitus). 감염을 동반하지 않는 경우 부드러운 육아조직은 섬유화해 딱딱한 반흔조직이 된다. 약 1주 후에 육아조직이 형성되고, 2~4주 후에 섬유화가 시작된다.

참고문헌

1. Trowbridge HO, Emling RC・著, 下野正基・監訳. やさしい炎症論. エンド・ペリオの理解のために. 東京：クインテッセンス出版, 1990.
2. 菊地浩吉, 吉木敬. 新病理学総論 16版. 東京：南山堂, 1998：108 - 112.

치주학 04 육아조직 ③

질문

육아조직은 언제 나타납니까?

대답

육아조직은 상처치유, 조직 결손의 보충, 이물 처리, 염증 시기에 출현합니다.

【자세한 설명과 근거(evidence)】

상처치유

상처가 크게 노출해 있거나 감염이 일어나고 있는 경우에 대량의 육아조직이 형성되고 그 결과 반흔조직이 된다. 이렇게 육아조직을 동반한 상처치유를 **불완전 치유**라고 부른다.

참고로 외과 수술의 상처 표면처럼 상처가 작고 표면이 밀착해 감염이 없는 경우는 육아조직의 형성이 거의 없고 조직은 완전히 원래대로 돌아가므로 **완전 치유**라고 한다.

조직 결손의 보충

외상이나 염증 등으로 조직이 결손되었을 때 결손의 보충에도 육아조직이 관여한다. 실험적으로 개에게 치근 와동을 형성해 치유 과정을 관찰하면 와동 안은 3일 후에 삼출액이나 혈병으로 채워지고(**그림 4-1a**), 1주 후에는 육아조직으로 채워진다(**그림 4-1b**). 감염이 없으면 염증성 세포는 거의 볼 수 없다. 2주 후가 되면 이틀뼈 끝 부위에서 새로 뼈가 생겨 결손부를 중개하듯 성장한다(**그림 4-1c**). 120일 이후에 신생뼈는 와동의 함몰부에 대응해서 증식한다. 상아질의 표면은 신생 백악질에 의해 덮인다(**그림 4-1d**). 이러한 실험에서는 재생의 주역이 치근막이며 치근막 유래의 미분화 간엽세포(간엽계줄기세포, mesenchymal stem cell)의 증식·분화, 성장인자, 지지체(scaffold)가 중요해진다.

이물 처리

이물의 처리에는 (1) 육아조직을 동반하지 않는 처리와 (2) 육아조직을 동반하는 처리가 있다. 전자는 이물이 작은 경우의 처리 기전으로서 '흡수, 탐식, 융해'를 통해 처리한다(**그림 4-2a**). 이물이 큰 경우는 육아조직이 출현해 '기질화, 피포화(encapsulation)'를 통해 처리한다(**그림 4-2b**).

염증

염증이 있을 때도 육아조직은 출현한다(**그림 4-3**). 특히 만성 염증(또는 염증의 치유기)에서 육아조직을 볼 수 있다[1,2].

참고문헌

1. 菊地浩吉, 吉木敬. 新病理学総論 16版. 東京：南山堂, 1998：108-112.
2. 枝重夫. 進行性病変(反応性増殖). In：下野正基・編. ハンディ病理学・口腔病理学. 東京：学建書院, 1997：38-48.

그림 4-1. 조직 결손 보충을 위한 육아조직. 개의 실험적 치근 와동 형성 후의 치유 과정에서 와동 안은 3일 후에 삼출액이나 혈병으로 채워진다. 1주 후에는 와동 안에서 육아조직을 볼 수 있다. 감염이 없으면 염증성 세포는 볼 수 없다. 2주 후가 되면 이틀뼈 끝 부위에서 새로 뼈가 생겨 결손부를 중개하듯이 성장한다. 120일 후에는 신생 뼈가 와동의 함몰부에 대응해서 증식하고, 백악질의 신생도 관찰된다.

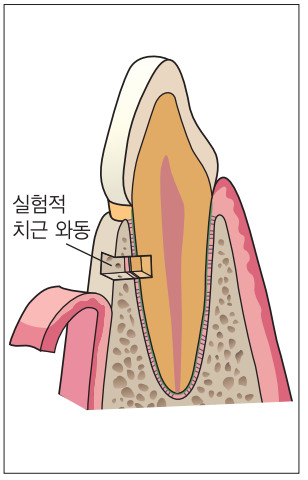

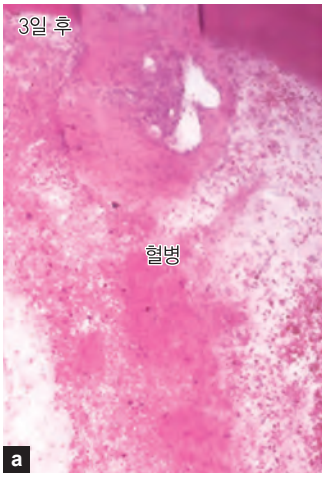

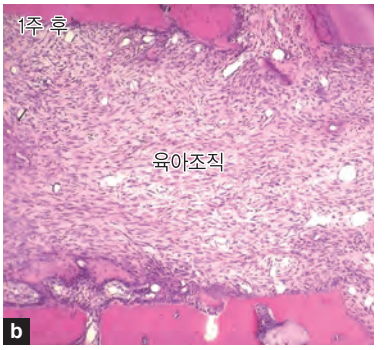

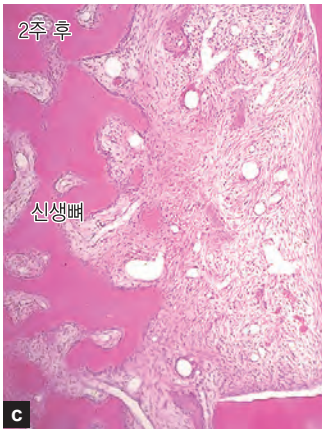

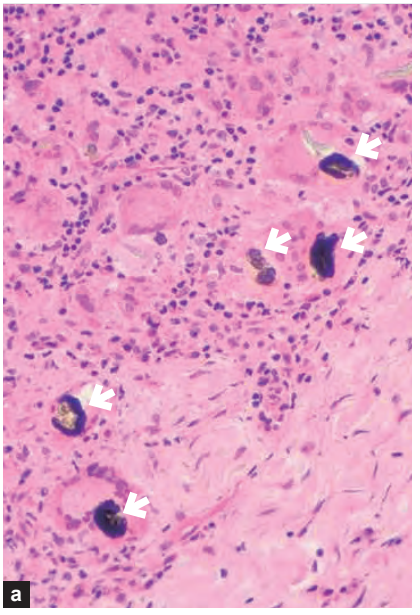

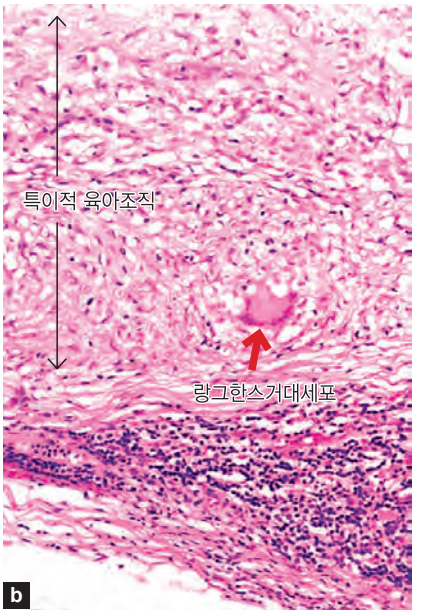

그림 4-2. 이물의 처리.
a: 육아조직을 동반하지 않는 이물 처리. 거대세포가 금속 입자(흰색 화살표)를 탐식하고 있다.
b: 육아조직을 동반한 이물 처리. 결핵 결절. 특이적 육아조직 안에서 랑그한스거대세포(Langhans giant cell, 빨강 화살표)가 관찰된다.

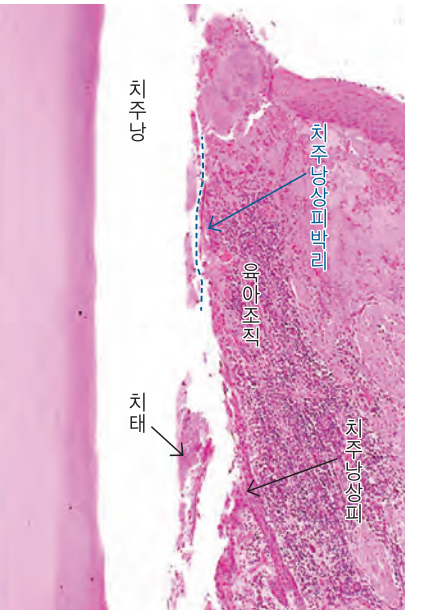

그림 4-3. 염증을 동반한 육아조직. 치주염에 동반해 출현한 육아조직의 병리조직상. 치주낭 안에 치태가 있다. 치주낭에 인접하는 치주조직에는 염증성 세포침윤을 동반한 감염 육아조직의 층이 보인다. 치주낭상피는 넓은 범위에서 박리하고 있어 육아조직이 치주낭에 노출되어 있다.