Chapter

4

교정치료

1. 부정교합과 교정치료

1) 교정치료의 목적

부정교합(malocclusion)을 치료하여 적절한 상·하악골 관계 내에서 치아를 가지런히 배열하고 치아 간 교합을 개선하여 저작·발음 기능과 안모의 심미성을 효과적으로 증진시키는 데 있다.

부정교합은 대부분의 경우, 특정한 병리적 원인에 의해 발생하기보다는 정상적인 성장과 발육의 형태적·기능적 변이(distortions)에 의해 발생한다[1,2]. 특징적으로 전후방적·횡적·수직적 골격 및 치성 문제, 얼굴의 비율과 대칭성, 치아 총생, 공극 및 대칭성 문제, 전치부의 심미성과 교합평면 배열 등의 문제가 발생할 수 있다.

① 성장기 아동에게서는 치아의 맹출 유도나 공간 확보 등의 치성 문제와 상·하악골 간의 골격 문제를 개선하기 위해 단순 가철식 장치, 급속 구개확장장치, 여러 종류의 악정형 장치와 악기능 장치, 부분적 고정식 교정장치 등을 사용하게 된다.

② 청소년·성인에게서 악골 부조화의 정도, 얼굴 외형, 치아 위치, 악골과 치아 간 크기 차이 등을 고려한 포괄적 치료를 위해 고정식 교정장치(브래킷)로 비발치 또는 발치 교정을 시행하게 된다.

③ 경도의 악골 부조화에 대해서는 교정치료를 통한 절충치료(camouflage treatment)로 교합관계와 안모의 심미성을 개선하지만, 악골 관계의 부조화가 심한 경우에는 성인이 되어 턱교정 수술을 동반한 교정치료를 고려한다.

2) 부정교합의 분류

(1) Ⅰ급 부정교합: 상악 제1대구치의 근심협측 교두(mesiobuccal cusp)가 하악 제1대구치의 협측구(buccal groove)에 교합한다. 치아는 불규칙하거나 치아 사이에 틈이나 치아의 돌출이 존재한다.

(2) Ⅱ급 부정교합: Ⅰ급 위치보다 하악 제1대구치가 상악 제1대구치에 비해 원심(후방) 쪽에 위치하는 부정교합이다. 상악 과성장, 하악 열성장 또는 상악 과성장과 하악 열성장이 혼재된 경우에 발생될 수 있다. 상악 전치가 순측 경사된 경우에는 'Ⅱ급 1류', 상악 중절치가 설측 경사된 경우에는 'Ⅱ급 2류', 구치부 관계가 한쪽은 Ⅱ급이고 다른 한쪽은 Ⅰ급인 경우에는 'Ⅱ급 sub-division 부정교합'이라고 말한다.

(3) Ⅲ급 부정교합: Ⅰ급 위치보다 하악 제1대구치가 상악 제1대구치에 비해 근심(전방) 쪽에 위치하는 부정교합이다. 상악 열성장과 하악 과성장 또는 상악 열성장과 하악 과성장이 혼재된 경우에 발생될 수 있다.

가성 Ⅲ급(pseudo Class Ⅲ) 부정교합은 전치나 견치의 교합장애(occlusal prematurity)로 인해 하악골이 안정위에서 교합위로 움직일 때 전방으로 이끌리며 Ⅲ급 부정교합이 되는 경우를 말한다.

3) 부정교합의 종류

(1) 반대교합(Crossbite)

전치부 반대교합 또는(과) 구치부 반대교합을 보이며, 원인에 따라 골격적 문제와 치성 문제로 나뉠 수 있다.

하악골의 과성장으로 인한 반대교합의 경우, 하악골의 성장이 완료되는 시점에 평가하여 턱교정 수술을 통해 치료하게 된다(그림 1). 간혹 골격 부조화와 반대교합의 정도가 미미한 경우에는 교정치료만으로 절충치료를 고려하기도 한다.

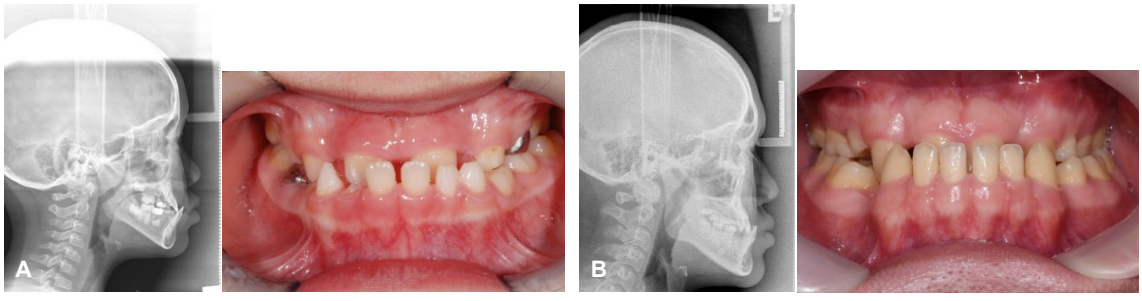

그림 1. 하악골 과성장과 반대교합으로 내원했던 아동으로, 성장이 완료된 시점에서 하악골 전돌로 턱교정 수술이 필요하였다.

성장기 아동에게서 하악골이 전방 또는 측방으로 기능적 변위(functional displacement)가 보이거나 상악골의 열성장이 보이는 반대교합의 경우, 다양한 장치를 이용한 악정형 치료를 통해 상악골의 전방 견인을 유도하게 된다(그림 2).

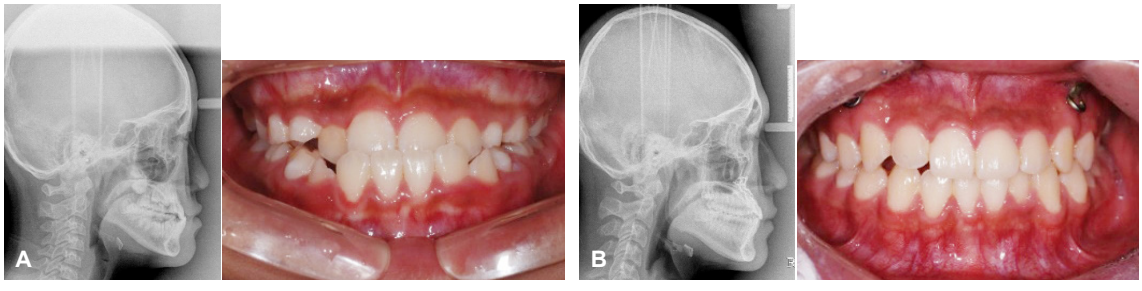

그림 2. 성장기 아동으로서 반대교합을 주소로 내원하였으며, 상악골의 열성장으로 진단되어 상악 전방 견인치료(maxillary protraction)를 하여 안모의 개선과 반대교합이 해소되었다.

(2) 총생(Crowding)

악골과 치아 간 크기 차이로 인해 악골 내에 치아가 바르게 위치할 수 있는 공간이 부족하여 치아 배열이 불규칙한 경우를 말한다(그림 3). 치아의 크기가 과도하게 큰 경우, 상·하악골이 작은 경우 등에서 발생한다. Ⅰ급 또는 Ⅱ급 부정교합으로 10mm 이상의 총생, 즉 arch length discrepancy를 보이는

경우에 발치 교정이 필요하며, 5~9mm 총생을 보이는 경우에는 환자의 안모나 예상되는 전치의 최종 위치에 따라 발치를 고려한다. 그러나 비발치(nonextraction) 치료 시에는 악궁의 횡적 확장과 구치부의 후방 이동이 필요할 수 있다.

그림 3. Ⅰ급 부정교합(A), Ⅱ급 부정교합(B), Ⅲ급 부정교합(C)에서의 총생(crowding)의 예.

(3) 치간 공간(Spacing)

치아 사이에 있는 공간을 말한다. 치아의 크기가 과도하게 작은 경우, 악골이 큰 경우, 선천적인 치아 결손이나 매복치가 있는 경우, 치주 질환이 진행된 경우 등에서 발생할 수 있다(그림 4).

그림 4. 악골과 치아의 크기 차이에 의한 치간 공간(A)과 치주 질환에 의한 치간 공간(B)의 예.

(4) 과개교합(Deep bite)

정상적인 수직피개(overbite)와 수평피개(overjet)는 약 2~3mm 정도로 알려져 있으며, 수직피개량이 이보다 큰 경우를 '과개교합'이라고 말한다. 과개교합은 상·하악골 또는 치아의 수직적인 문제와 관련되며, 전후방적인 문제와 함께 연관될 수 있다.

① 혼합치열기에 수면 중일 때뿐 아니라 평상시에도 지속적인 입술빨기 습관이 있다면, 과개교합과 함께 하악골의 후퇴가 관찰될 수 있다(그림 5).

그림 5. 지속적인 입술빨기 습관에 의해 유전치의 심한 과개교합과 하악골 후퇴를 보인다.

② 청소년기나 성인에게서 과개교합인 경우에는 악골의 수직적인 문제가 전후방적 문제, 즉 상악골의 전돌(후퇴) 또는 하악골의 후퇴(전돌)와 함께 나타날 수 있다(그림 6).

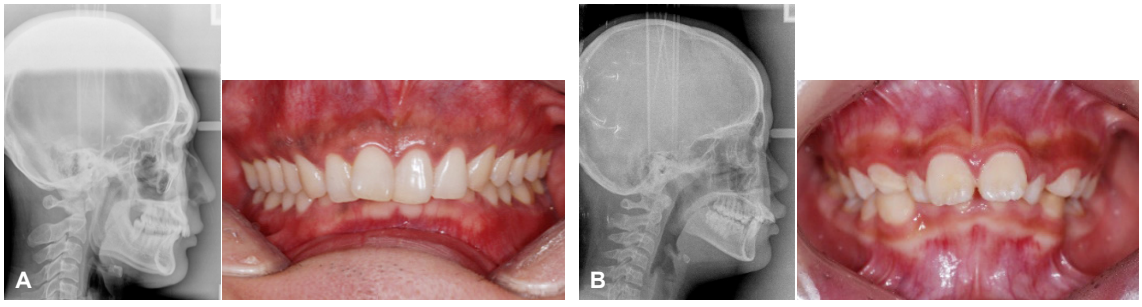

그림 6. 성인(A)과 청소년기(B) 환자의 과개교합 예.

(5) 개방교합(Open bite)

수직피개(overbite)가 0mm 이하를 보이는 경우를 말한다. 개방교합 역시 상·하악골의 수직적인 문제와 함께 전후방적인 문제가 관련되어 나타날 수 있다(그림 7).

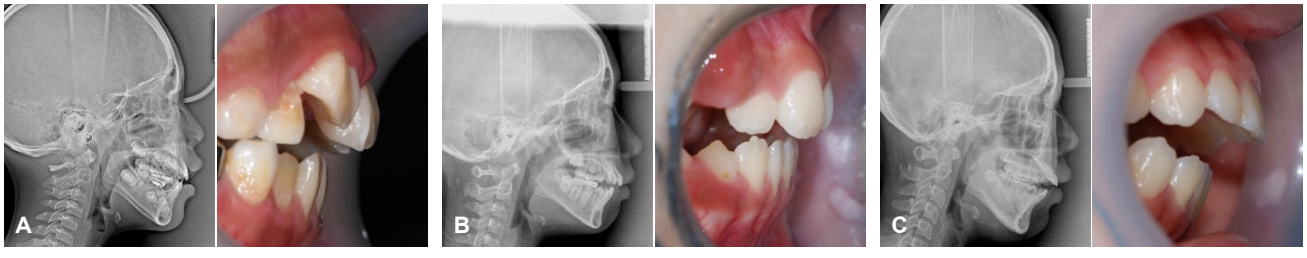

그림 7. 소아(A), 청소년(B), 성인(C) 환자의 개방교합. 악골의 수직적 문제와 전후방적 문제가 보인다.

(6) 매복치(Impacted teeth) 또는 이소맹출(ectopic eruption)

치아의 맹출공간 소실, 과잉치, 치아종, 치성 낭종, 치배의 위치이상 등으로 치아가 맹출되지 않거나 원래 제자리에 맹출하지 않는 경우를 말한다. 매복치는 흔히 상악 견치, 하악 소구치, 상악 소구치, 상악 중절치, 하악 대구치, 하악 견치 순으로 발생한다.

4) 교정장치의 종류

(1) 고정식 교정장치

여러 종류의 브래킷(brackets)과 튜브(tubes) 장치, 다양한 크기의 교정용 호선(orthodontic archwires), 보조장치(accessories)로 고무줄, 탄성 체인, 코일 스프링 등이 이용된다. 브래킷이나 튜브는 산부착접착술을 통해 치아의 치관부에 접착하게 되며, 접착이 힘들 경우에는 교정용 밴드에 이를 웰딩(welding)하여 치아에 사용한다.

① 형태에 따라 single, twin, preadjusted, standard, lingual 등의 브래킷으로 나뉜다.

② 재질에 따라 금속 브래킷, 세라믹 브래킷, 레진 브래킷 등으로 나뉜다.

③ 호선의 결찰 유무(방식)에 따라 self ligating 브래킷(passive/active), conventional(non-self ligating) 브래킷 등으로 구분된다.

(2) 가철식 교정장치

치아에 고정되지 않고 환자에 의해 착탈될 수 있는 장치로, 치아의 경사이동이 주로 일어난다.

① 구성은 치아를 움직이는 데 힘을 발생시키는 활성부(active component: springs, bows, screws), 장치의 고정에 도움을 주는 유지부(retentive component), 구개 및 치조 점막에 접촉하면서 활성부와 유지부를 연결해 주는 기저부(acrylic base component) 등으로 나뉜다.

② 상악 확장, 순측 경사 이동, 공간 확보 등을 위한 active plate

(3) 악기능 치료를 위한 기능성 교정장치(functional appliance)

골격과 치아 관계를 개선하기 위해 치아와 치조골에 전달되는 구강안면 근육의 힘을 차단하거나 이용하는 장치를 말한다.

① Tissue-borne 장치: Fränkel's functional regulator

② Active tooth-borne 장치: Twin block 등

③ Passive tooth-borne 장치: Activator, bionator 등

(4) 구외 장치

Ⅱ급 또는 Ⅲ급 부정교합의 치료를 위해 구강 밖에서 착용하는 교정장치로 기능성 교정장치, 가철식 교정장치, rapid maxillary expander(RME), 헤드기어 튜브가 있는 band 등의 구내 장치와 함께 사용된다.

① Head gear with face bow, face mask, vertical chin cup 등

② Occipital chin cup: 단독으로 사용될 수 있다.

(5) 투명교정장치

Clear aligner는 가철식 교정장치의 하나로, 상·하악 치아를 실제 모형에서 또는 디지털 모형에서 여러 차례 치아 배열의 셋업(set up, reset)을 하며, 이때 각 단계에서 얻어진 악궁의 치열모형(dental cast)이나 광경화수지 모형(stereolithographic casts)에서 진공으로 찍어낸 시트(vacuum-formed sheet)나 3차원 프린트를 하여 얻은 sheet 장치이다. 이를 단계별로 착용하여 치료의 목적을 이루게 되지만, 모든 부정교합의 치료에 적용될 수는 없다.

① 적응증: 교정치료 보정(retention) 중 또는 후에 발생한 상·하악 전치의 경도의 총생을 해소하고자 할 때, 악궁 확장 또는 치간 삭제를 동반해 경·중등도의 총생을 해소하고자 할 때, 경·중등도의 spacing을 폐쇄(close)하고자 할 때, 1~2개 전치의 intrusion이 필요할 때 등에 고려될 수 있다[2].

② 한계: 전치의 정출이나 회전을 개선, 소구치 발치 공간의 폐쇄, 구치 관계의 개선, 과개교합 및 개방교합의 개선 등을 위해서는 추가적인 교정장치(attachements)와 투명교정장치(invisalign)의 수정이 필요하다고 보고된다. 더 복잡한 교정적 문제의 치료를 위해서는 고정식 교정장치가 효과적이다[2,3].

③ 고려사항: 아직까지 투명교정장치 단독으로는 높은 수준(high-quality)의 교정치료 결과를 이루는 데는 한계가 있으며, 다양한 임상적 상황에 따라 여러 가지 보조적 방법들이 병행되어야 한다. 치료효과, 비용적 측면, 적응증 및 복잡한 교정증례에서의 치료결과 등에 대한 연구들이 많이 필요하다[3].

5) 고정식 교정치료 시 고려사항

① 교정치료 후 발생한 white spot lesions[4,5]은 타액에 의해 재광화(remineralization)가 일어난다고 알려져 있으며, 재광화를 유도하는 재료(불소나 casein phosphopeptide-amorphous calcium phosphate)가 이용될 수 있으나 이의 효과에 대해서는 연구가 더 필요하다[6]. White spot lesions의 심미적 치료를 위해 레진 치료나 에나멜의 microabrasion 술식을 이용할 수 있다[8].

② Debonding 과정 중 치아의 에나멜 표면과 접착 레진 사이의 미세 기계적 결합력이 에나멜 자체 내의 응집력(cohesive strength)보다 크면 에나멜의 일부가 손상받을 수 있다[7]. 한편, 레진을 제거하는 중 제거 방법에 따라 약 20~50μm의 에나멜이 소실될 수도 있고, 에나멜 표면에 미세한 스크래치(흠집)가 발생할 수 있다[9,10].

③ 치간 유두에 영향을 주는 요인으로는 환자의 나이, 치아의 치관 형태(삼각형 형태), 치아의 치근 사이가 벌어진 형태(diverging), 인접 치조골(interproximal bone)의 높이, 인접 치은(interproximal gingiva)의 두께 등을 고려할 수 있다. Black triangles은 치조골 상연과 치아 사이의 접촉점 간의 거리가 5mm를 넘는 경우에 발생할 수 있다[11,12]. Black triangles을 감소시키기 위해 치과의사는 삼각형의 치관 인접면 삭제(interproximal stripping)를 하거나, 이개되어 있는 치근 간의 각도의 변화를 고려할 수 있다[13].

④ 교정치료 시 0.03mm의 치은퇴축, 0.13mm의 치조골 소실과 0.23mm의 치주낭 깊이(pocket depth) 증가 등이 보고되기는 하지만, 아직까지 연구마다 차이가 있고 증거가 부족하다[14]. 교정치료 후 치은퇴축의 진행을 예방하기 위해 치료 후 결합조직이식술(connective tissue graft) 등이 고려될 수 있다[15].

⑤ 교정력에 치아 주변의 조직(치수, 치주인대)에 혈류가 압박되고 일시적인 염증반응이 생기면서 통증이 생기게 되며, 처음 2~4시간 후부터 통증을 느끼기 시작해 24시간경 통증이 심하고 수일 내로 통증이 감소된다[16,17].

⑥ 교정치료를 하기 전에 턱관절장애의 증상 및 징후를 보이는 경우에는 이에 대한 정확한 평가가 필요하다[18,19]. 또한 교정치료 중 턱관절장애의 증상 및 징후가 나타나는 경우에는 임상검사, 기능검

사, 턱관절 부위에 대한 영상의학적 검사가 추가적으로 필요할 수 있다. 치아에 가해지는 교정력에 의한 통증이 일시적으로 저작근의 통증이나 불편감을 유발할 수 있기 때문에 통증을 줄이기 위해 적절한 상담 및 교육, 약물치료, 자가 운동이나 자가 관리요법, 물리치료, 약물치료 같은 처치가 필요하다. 필요에 따라 일시적으로 교합 안정장치가 사용될 수 있으며, 통증을 포함한 턱관절 장애의 증상들이 감소되거나 사라지면 교정치료를 다시 진행하게 된다. 교정치료 중에 특별한 턱관절의 통증이나 기능이상이 발생되지 않으면서 턱관절 부위의 형태 변화와 지속적인 통증, 과두 걸림과 개구제한 등이 있는 경우에는 턱관절 전문의나 관련 치과의사의 치료가 필요하다[19,20].

⑦ 교정력은 neurovascular bundle을 압박함으로써 치수 혈류에 변화, 즉 치수의 국소적 허혈(ischemia)과 퇴행성 변화를 일으킬 수 있다. 그러나 실제 치수는 강한 교정력에 대해서도 잘 견뎌내어 치수가 괴사되는 경우는 흔치 않다. 이전에 외상을 받은 병력이 있는 치아는 혈액공급의 손상 가능성이 있어 교정치료 시 치아의 실활 가능성이 높다고 알려져 있다[21,22]. 치수 괴사와 치아 변색이 확실한 경우에는 신경치료와 함께 미백치료가 필요할 수 있으며, 환자의 나이, 치근단의 발육 정도, 치근단 병소의 유무, 교정치료의 진행 상태, 치수 생활력 검사의 오차 등을 고려하여 일정기간 관찰할 수도 있다.

고정식 교정치료 동의서

교정치료의 목적: 적절한 상·하악골(위턱과 아래턱) 관계 내에서 치아를 가지런히 배열하고 치아 간의 교합을 개선하여 저작 및 발음 기능과 안모의 심미성을 효과적으로 증진시키는 데 있습니다. 이는 치아에 생길 수 있는 치아우식증이나 치아 외상을 줄이는 데 도움을 줄 수 있습니다.

- 청소년/성인(영구치열기)의 경우에 악골 부조화의 정도, 얼굴 외형, 치아의 위치나 치아를 배열할 수 있는 공간의 양 등을 고려하여 비발치 또는 발치 교정을 시행할 것입니다. 경도의 악골 부조화에 대해서는 발치 교정을 통한 절충 치료(camouflage treatment)로 교합관계의 개선과 함께 안모의 심미성을 개선할 것입니다.
- 악골 관계의 부조화가 심한 경우에는 성인이 되어 턱교정 수술을 동반한 교정치료를 고려할 것입니다.

교정치료의 방법과 과정: 대부분 브래킷(braces) 장치를 치아의 순측 또는 설측에 부착하여 교정치료를 진행합니다.

- 발치 교정, 비발치 교정, 수술 교정(그림 1~3)

교정치료의 기간

- 환자의 부정교합 상태(심한 정도), 환자의 성장, 나이와 치주(잇몸, 치조골) 상태, 치아의 뿌리 상태, 교정치료 방법(순측/설측 교정, 발치/비발치 치료, 절충치료/수술치료), 매복치 교정, 치료에 대한 협조도(구외장치, 구내 고무줄 착용 정도), 규칙적인 병원 내원, 구강위생관리, 구강 악습관의 지속성 등 여러 요인에 의해 결정될 수 있습니다.

  따라서 정확한 기간을 예측할 수 없으나, 발치 치료가 비발치 치료보다는 시간이 더 걸립니다. 일반적으로 브래킷을 이용한 고정식 교정치료의 경우에 대략 2~3년가량 소요되나 때로는 수년이 걸릴 수도 있습니다. 교정치료는 장기간의 치료이고 일정 주기(4~6주)로 체크 받고 치료를 진행한다는 점에서 교정 전문의와 환자 간의 치료에 대한 신뢰와 협조가 매우 중요합니다.

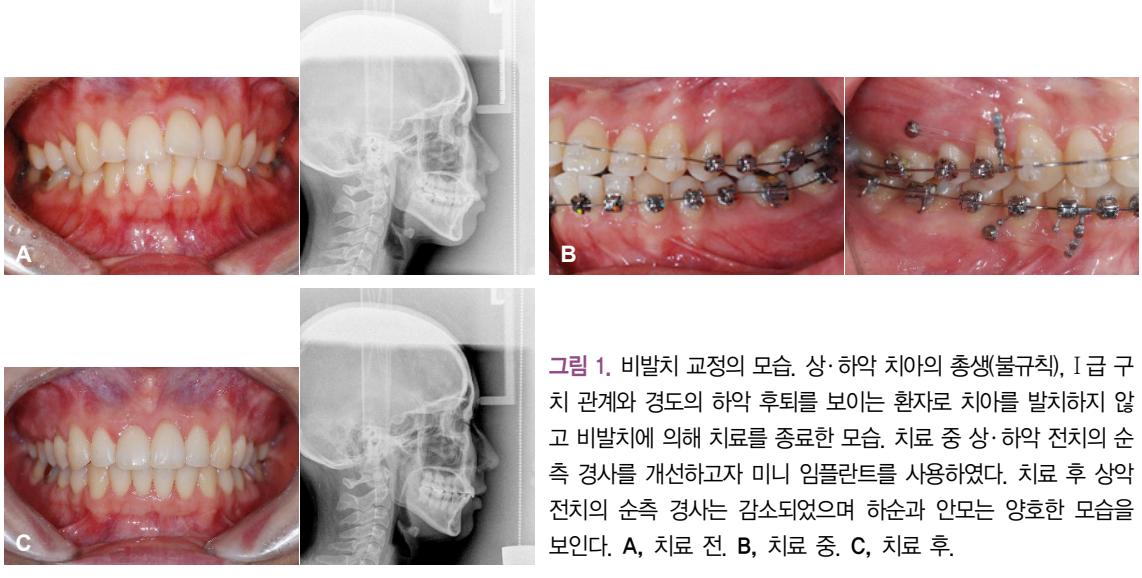

그림 1. 비발치 교정의 모습. 상·하악 치아의 총생(불규칙), I 급 구치 관계와 경도의 하악 후퇴를 보이는 환자로 치아를 발치하지 않고 비발치에 의해 치료를 종료한 모습. 치료 중 상·하악 전치의 순측 경사를 개선하고자 미니 임플란트를 사용하였다. 치료 후 상악 전치의 순측 경사는 감소되었으며 하순과 안모는 양호한 모습을 보인다. **A,** 치료 전. **B,** 치료 중. **C,** 치료 후.

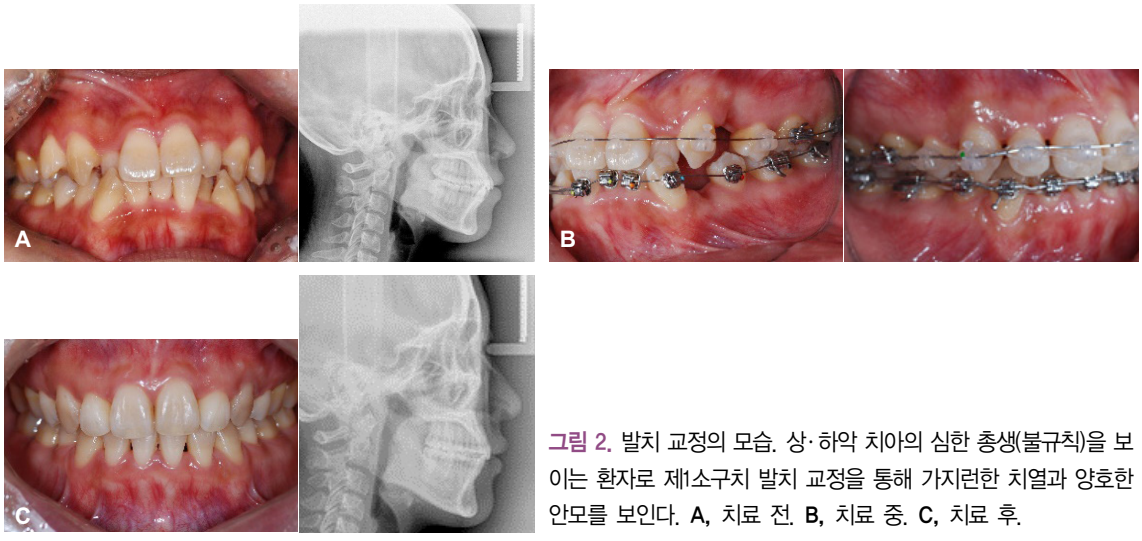

그림 2. 발치 교정의 모습. 상·하악 치아의 심한 총생(불규칙)을 보이는 환자로 제1소구치 발치 교정을 통해 가지런한 치열과 양호한 안모를 보인다. A, 치료 전. B, 치료 중. C, 치료 후.

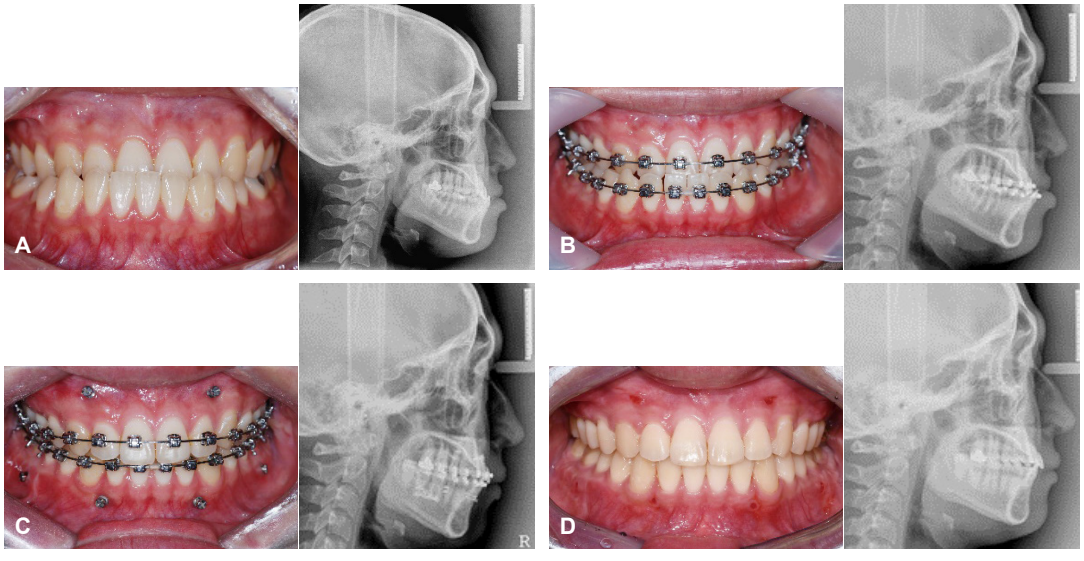

그림 3. 수술 교정의 모습. 반대교합과 하악골 전돌을 보이는 환자로 비발치 교정과 하악 수술을 통한 반대교합의 개선으로 양호한 교합과 안모를 보인다. A, 치료 전. B, 치료 중. C, 수술 1개월 후. D, 치료 종료.

교정치료 결과

- 교정 진단 및 치료계획에 따라 교정치료는 모든 환자에게서 최상의 치료결과를 얻기 위해 진행될 것입니다. 하지만 환자나 보호자는 최종적인 치료결과에 완전히 만족하지 못할 수도 있습니다. 이는 각 환자마다 경조직(치아, 뼈) 이동에 따른 입술 주변 연조직의 반응이 다르고, 이로 인해 치료 전 예측 내용, 실제 치료결과와 환자가 생각하는 기대치 간에 차이를 보일 수 있기 때문입니다. 또한 치료기간에 영향을 줄 수 있는 요인들 가운데 환자가 치료 중 일시적으로 사용하는 장치의 착용 부족이나 불량한 구강위생, 잦은 장치의 탈락, 불규칙한 내원 등이 치료결과에 영향을 줄 수 있습니다. 또한 각 환자가 가지는 다양한 치아 형태와 크기는 치료결과의 차이에 영향을 줄 수 있습니다.