6

CHAPTER

Marginal Bone Loss와 Implant Survival Rate

1. 보철물 장착 전의 변연골흡수
2. 보철물 장착 1년의 변연골흡수
3. 보철물 장착 1년 그 이후의 변연골흡수
4. Implant survival rate
5. Implant success rate vs implant survival rate

Marginal bone loss(MBL)는 implant 생존에 가장 중요한 사항 중 하나이다. MBL이 없다면 추가적 골 소실에 의한 implant 실패가 없을 수 있기 때문이다. 따라서 MBL과 implant survival rate(ISR)는 서로 분리해서 생각할 수 없는 동질의 사항이다. MBL 결과가 좋아야 5년, 10년 후 implant 생존율 역시 좋다는 의미이다.

1 보철물 장착 전의 변연골흡수

변연골흡수는 보철물 장착 전의 흡수와 보철물 장착 후의 흡수로 나누어 볼 수 있다. Implant를 식립하고, 2차 수술을 하고 인상을 채득하는 행위, 즉 보철물 장착 전 단계에서는 변연골흡수가 발생되면 안 된다. 만일 이 단계에서 골이 흡수되었다면 대부분이 비정상적이면서 술자의 실수로 인한 iatrogenic이 원인이다. Surgical damage, bone heating, compression necrosis 그리고 판막처리 잘못으로 인한 premature exposure 등이 원인이다.

1) Bone heating 혹은 compression necrosis

하악에 cortical layer가 두껍거나 trabecular pattern이 치밀한 경우 bone heating이나 compression necrosis가 발생하는 경우가 있다. 이때도 변연골은 흡수된다. 흡수 정도는 손상 정도와 비례하는데, 손상이 적다면 자연 회복되는 경우도 있고 정상범위를 넘어가는 손상은 비가역적인 골흡수로 심한 결손을 보이는 경우도 있다. 비가역적인 골흡수는 임상적 증상과 함께 X-선상에 골흡수가 나타나는데, 보통 식립 **1개월** 내에 발생된다. **발견 즉시 implant를 제거하는 것이 추가적 골흡수를 줄일 수 있는 최선책이다.**

반면 가역적 손상은 방사선 상에 골흡수 소견은 관찰되었지만 임상적 증상은 없는 경우로서 기다리면 대부분이 정상적으로 되돌아온다.

증례 1 Compression necrosis에 의한 변연골이 흡수되었는데 자연 치유된 증례 (그림 6-1)

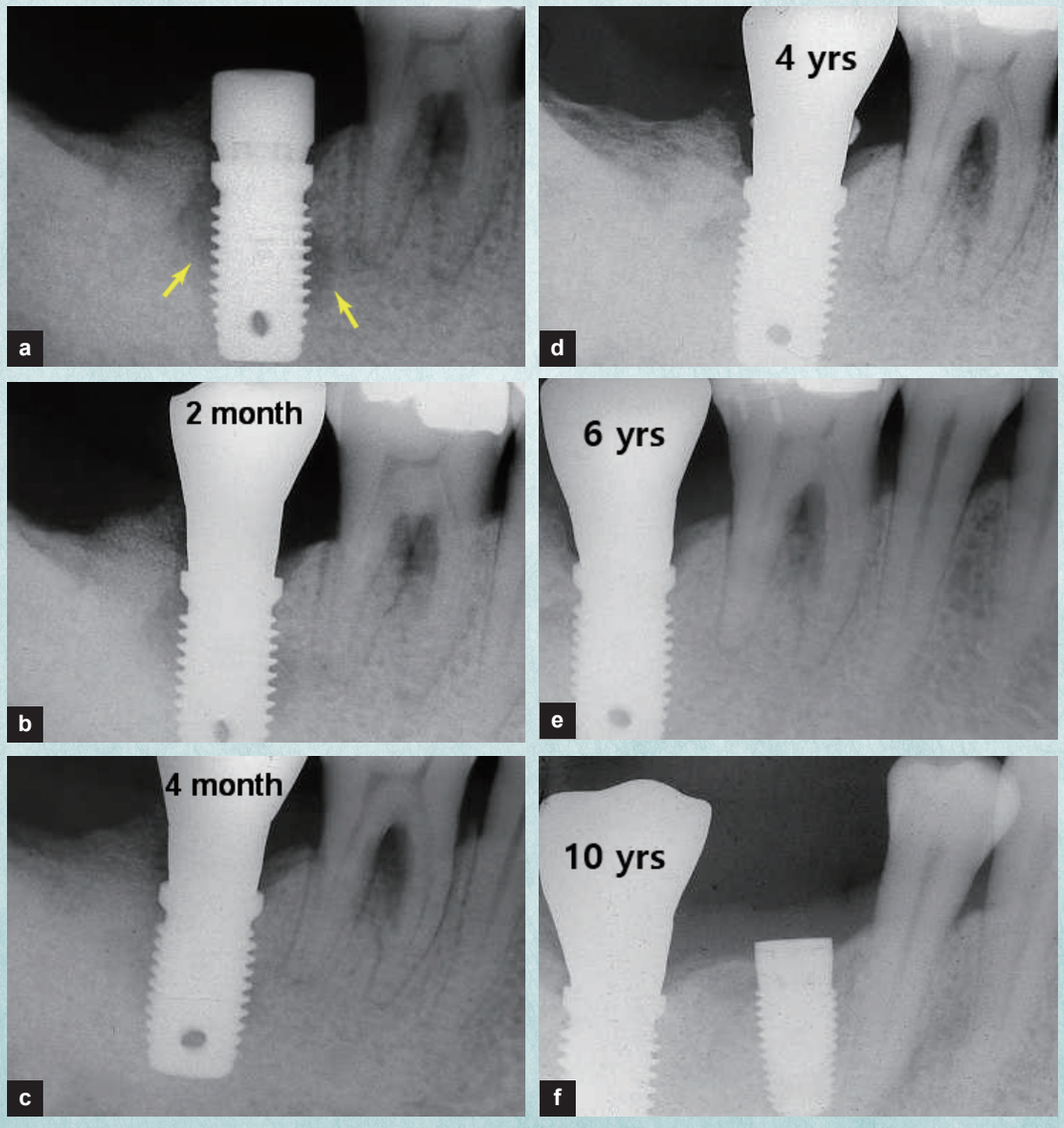

그림 6-1 **a,** 6.0×12mm의 HA coated implant를 식립한 지 1개월 후의 치근단 X-선 소견. Implant body 주변으로 골흡수 소견이 관찰되었다. 수술 직후에는 발견되지 않았던 것으로 bone heating 혹은 compression necrosis로 보인다. 그러나 환자의 임상적 증상은 없었고 주변 연조직의 이상도 없었다. 특별한 조치 없이 관찰만하기로 하였다.
b, 식립 2개월 후에 보철물을 장착하였다. 골흡수 소견은 관찰되었지만 더 진행되지는 않았다.
c, 보철물 장착 4개월 후 치근단 X-선 소견으로 radiolucent 한 부위가 감소하였다.
d, 4년 후의 치근단 X-선 소견. 흡수되었던 골조직은 모두 재생되었다.
e, 6년 후 소견.
f, 10년 후 소견. 인접 자연치는 발치하고 implant를 식립하였다.

(계속)

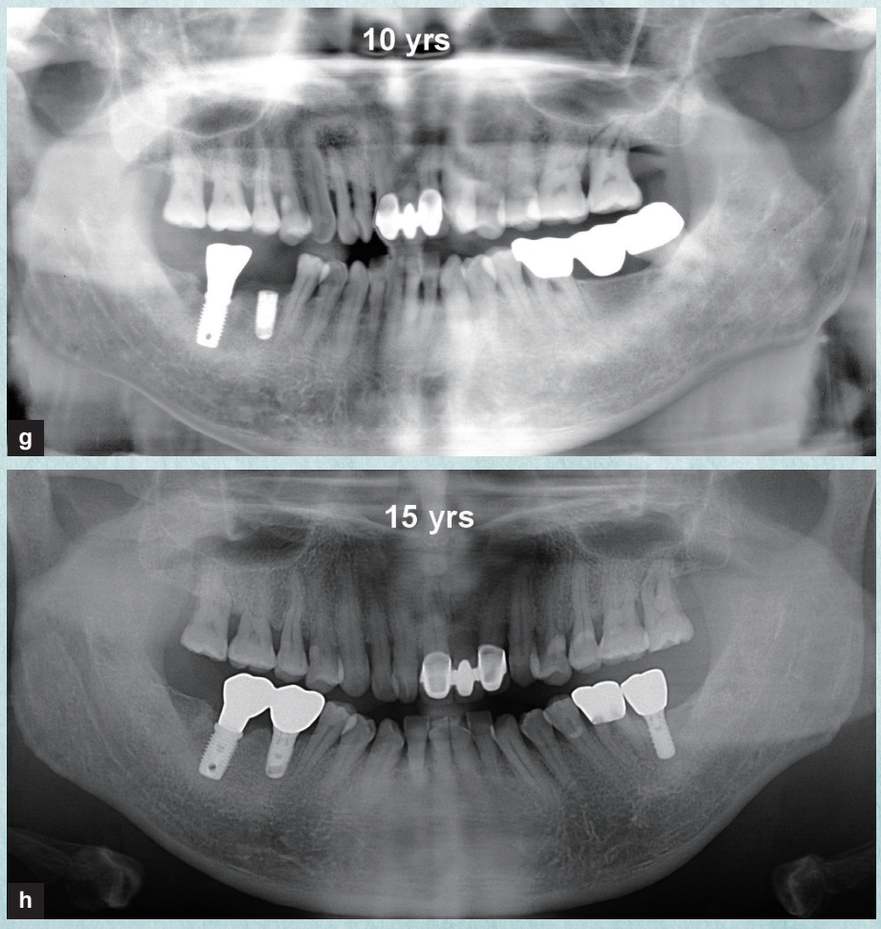

그림 6-1 **g, 10년 후**의 panorama 소견.
h, 15년 후의 panorama 소견. 변연골흡수 없이 잘 유지되고 있었다.

증례 2 Compression necrosis에 의한 변연골흡수를 골이식술로 처리한 증례 (그림 6-2)

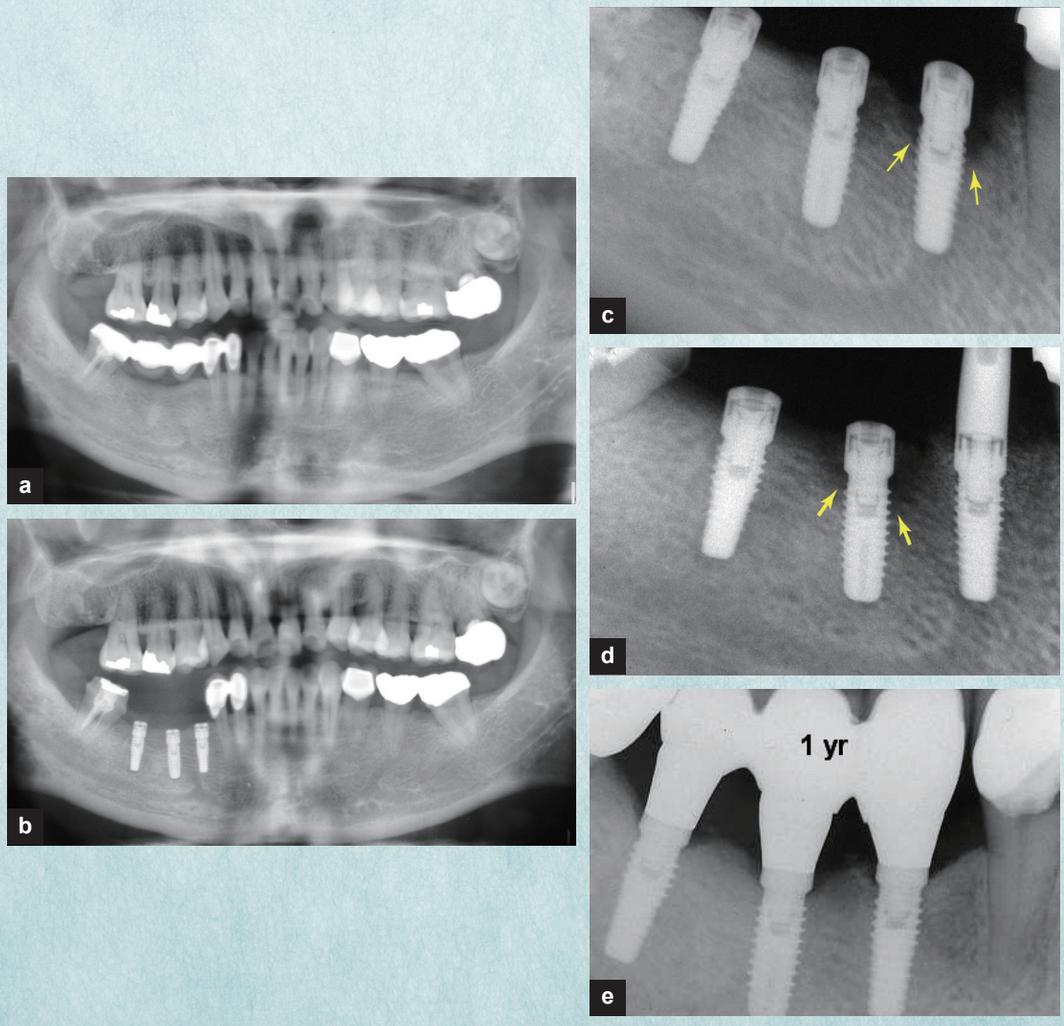

그림 6-2 **a,** 초진 시 panorama 소견. 하악 우측 long span bridge를 제거하고 3개 implant 식립을 계획하였다.
b, 3.25×12mm의 small diameter implant를 식립하였다. 협설측 폭이 매우 좁았으며 협설 cortical layer가 붙어 있어 골질은 D_1이었다. 수술 중 bone heating이나 compression necrosis 가능성이 있음을 예측할 수 있었다.
c, 식립 1개월 후 근심 쪽 implant의 변연골이 흡수되었다. 환자는 경미한 둔통을 호소하였고, 치은에는 fistula가 형성되었다.
d, 육아조직을 제거하고 implant 표면을 TC detoxification 시킨 후 합성골을 이식하였다. 골이식 1개월 후에 중앙에 식립된 implant도 골이 흡수되었으나 증상이 없어서 처치 없이 관찰하기로 하였다.
e, 보철물 장착 1년 후 치근단 X-선 소견. 골결손은 모두 재생되었다.

(계속)

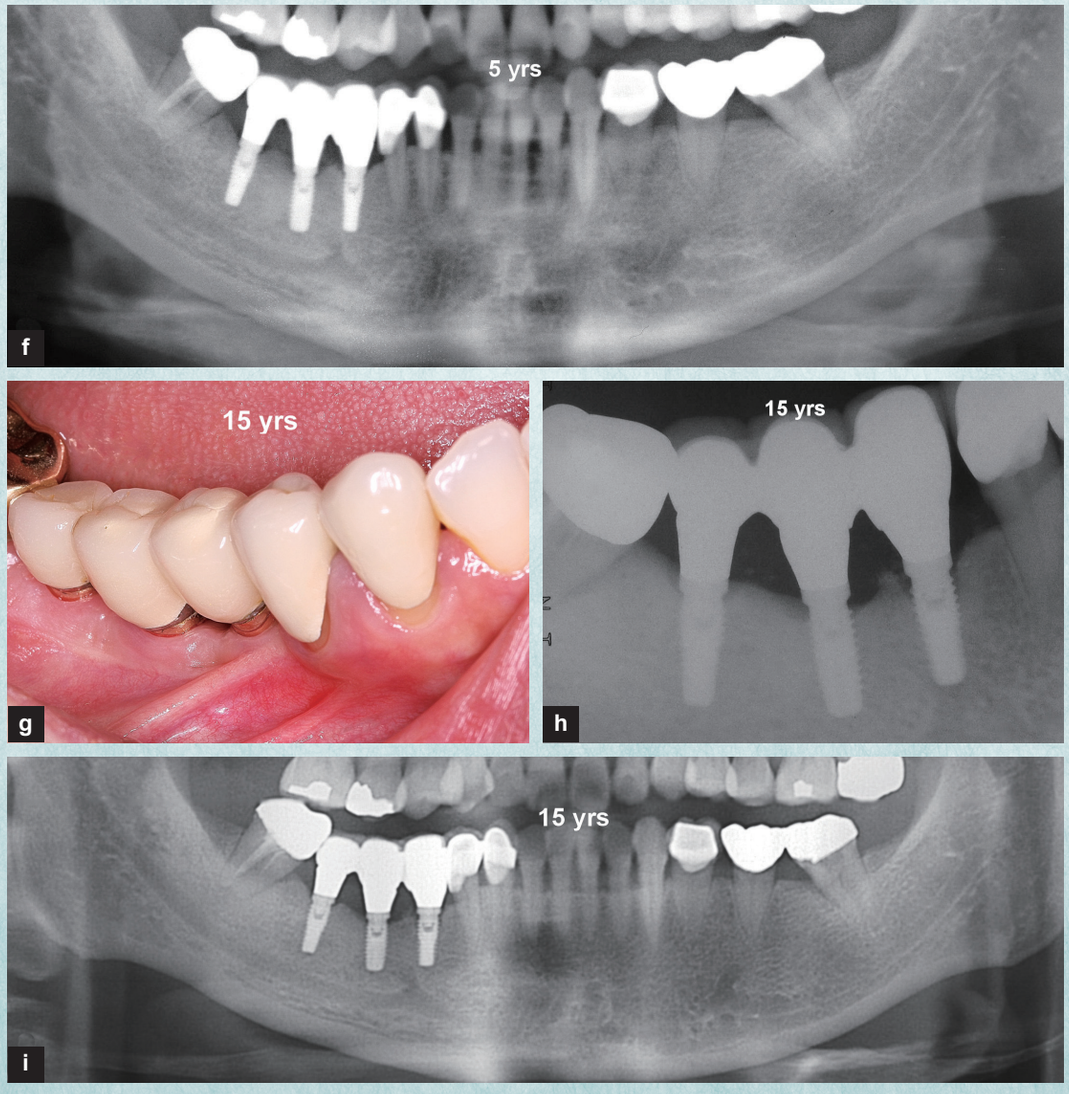

그림 6-2 **f,** 5년 후의 panorama 소견.
g, h, 15년 후의 임상소견과 치근단 X-선 소견.
i, 15년 후의 panorama 소견으로 2.0mm 정도의 변연골흡수는 있었으나 Albrektsson의 성공기준에는 포함되었다.

초기에 빠른 대응이 필요하다. 둘 것인지 뺄 것인지?

둔다면 골이식술 같은 적극적 처치법이나 관찰만 하는 방법이 있을 수 있다. 판단기준은 **술자의 경험에 의존해야 한다.**

증례 3 Bone heating과 compression necrosis로 단기간에 심한 골흡수가 동반되어 implant를 제거하고 다시 식립한 증례 (그림 6-3)

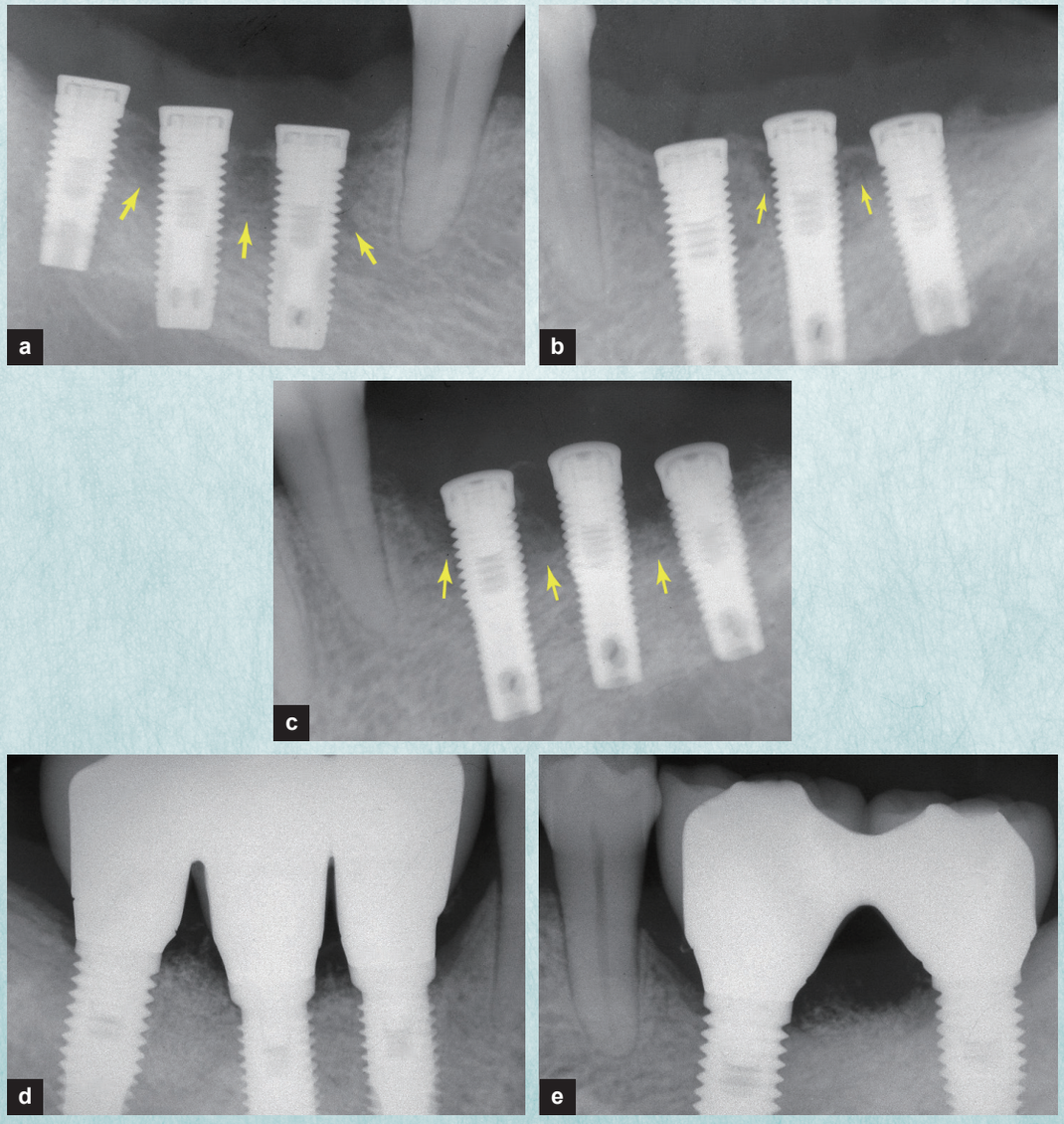

그림 6-3 a, b, 하악 좌우 치근단 X-선 소견. 골흡수가 관찰되었다.
c, 하악 좌측 구치부에 3개의 implant 식립 1개월 후의 소견. 심한 변연골흡수가 관찰되었다. **환자는 심한 동통과 burning sensation을 호소하였으며, 치은도 fistula 형성과 함께 fluctuation이 관찰되었다.** 시술 당시의 compression necrosis가 원인으로 보였다. 식립 1개월 후에 implant를 제거하면서 5.0mm 직경의 wide diameter implant를 다시 식립하였다. 골결손부 육아조직은 모두 제거하였고, 합성골을 이식하였다.
d, e, 6개월 후에 보철물을 장착하였다.

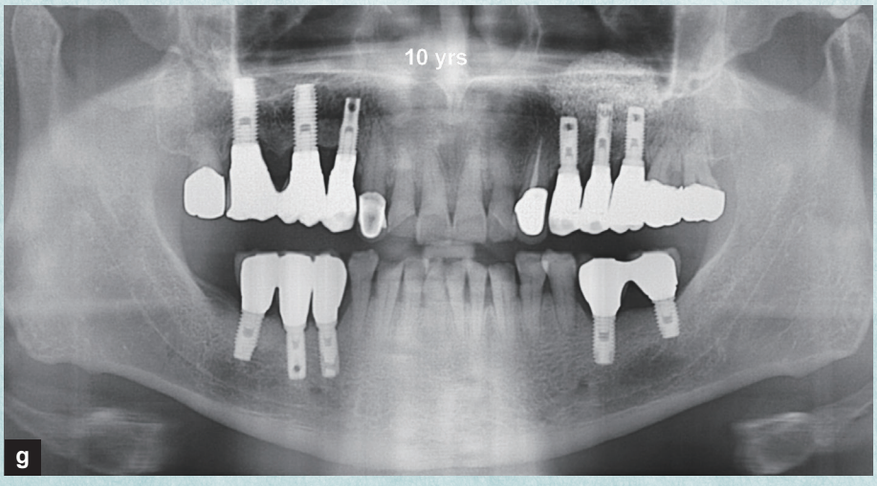

그림 6-3 **f, 10년 후**의 임상소견. 좌우측 implant 부위에 유리치은 이식편이 관찰되었다. 10년 전에 시술된 것이었다.
g, 10년 후의 panorama 소견. 새로 식립된 implant 주변 골은 안정적이었다.

Bone heating은 골흡수가 매우 빠르게 진행되기 때문에 임상적 증상이 동반되면 빠른 implant 제거가 필수적이다.

※ 예방법

① Sharp drill 사용
② 차갑게 cooling된 식염수 사용
③ Bone과 drill 접촉시간을 너무 길게 하지 말 것
④ Countersink 혹은 pretapping을 꼭 할 것(D_1, D_2 bone에 해당)

2) 얇은 연조직 두께와 premature exposure

Implant는 자연치보다 많은 조직 두께를 필요로 한다. Implant 주변 연조직이 얇아지면 그 두께를 유지하기 위해 치조골이 흡수된다는 치아의 biologic width 개념과 동일하다.

Primary closure를 실패했거나, denture 장착에 의한 자극은 cover screw의 노출을 야기할 수 있다. Cover screw가 조기 노출되었다고 모두 변연골이 흡수되는 것은 아니다. 주변 연조직이 얇고, 하부 골조직의 협설 폭이 좁아 implant를 에워싸고 있는 주변 골 두께가 좁은 경우라면 변연골의 흡수를 야기할 수 있다. 그러므로 **협설 골 폭이 좁거나 상부 연조직 두께가 얇을 경우는 약간 subcrestal하게 심는 것이 유리해 보인다.** External hex형 implant보다는 platform switching된 conical seal형 implant들이 premature exposure 가능성이 많이 줄어든다.

2 보철물 장착 1년의 변연골흡수

대부분의 변연골흡수는 보철물이 장착되고 난 후부터 발생되는데 implant 디자인, 교합문제, 치주질환 문제와 환자의 defense mechanism 등이 원인이 될 수 있다. 전 세계 유명 브랜드의 implant들은 **보철물 장착 1년의 변연골흡수량**에 대한 데이터를 가지고 있다. 보철물 장착 1년이 향후 변연골흡수를 평가하는 데 base line이 되는 것이다.

Branemark implant는 보철물 장착 1년 후에 골이 흡수되면서 first thread까지 진행됨이 알려져 있고, 그 양이 평균 1.0~1.5mm 정도였다. External hex형 implant의 숙명이다. Branemark 계열에서는 **생리적 흡수**라고 주장하고 있다(그림 6-4).

필자는 보철물 장착 1년의 변연골흡수에는 **implant 디자인**이 영향이 가장 크다고 말하고 싶다. 변연골흡수를 최소화하기 위한 부단한 노력으로 implant 디자인은 계속 진화되어 왔으며, 현재에 이르게 된 것이다.

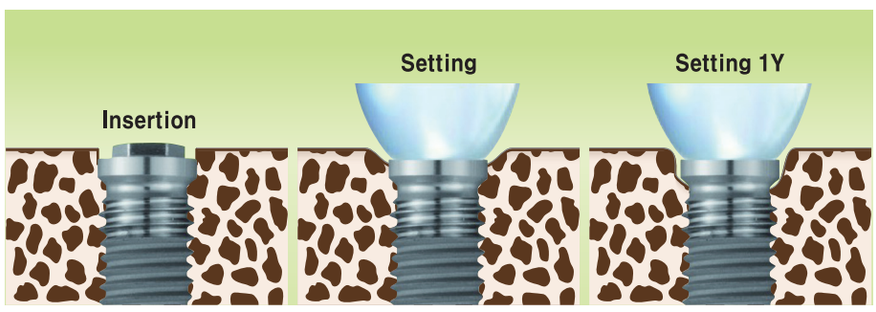

그림 6-4 Branemark 계열의 implant 보철 1년 후 골흡수 모식도. 보철물이 장착되고 1년 후에는 first thread까지 평균 1.0~1.5mm 정도의 변연골이 흡수된다.

1) External hex implant의 보철 1년 후의 변연골흡수

보철물 장착 1년의 변연골흡수가 중요한 것은 향후 implant 평가의 시발점이고 implant system별 차이를 볼 수 있는 기준이 되기 때문이다. 보철물 장착 1년 후의 변연골흡수는 implant 직경과 surface texture의 종류와 관계없이 모든 external hex implant에서 발견된다. 그리고 보철물 장착 1년 후의 변연골흡수가 없거나 적은 경우가 그렇지 않은 경우보다 향후 변연골흡수와 implant 생존율에 매우 유리하다.

Conical seal형 implant가 external hex implant보다 10년의 변연골흡수와 implant 생존율에서 월등한 것이 보철물 장착 1년의 변연골흡수 차이가 그 근본 원인이라고 할 수 있다.

여러 다양한 implant 직경별, surface texture별 변연골흡수를 살펴보기로 한다.