3장 치주성형술의 임상 테크닉

Clinical Techniques for
Periodontal Plastic Surgery

3장1 유리치은이식술

1. 유리치은이식술 ····· 62

3장2 치관연장술

1. 치은절제술 ····· 70
2. 치근단변위판막술 ····· 74

3장3 치은증대술

1. 치은증대술 ····· 82

3장4 치근피개술

1. 단일치 Closed technique ····· 88
2. 단일치 Open technique—Trapezoidal flap technique ····· 93
3. 다수치 Closed technique—Tunnelling technique ····· 99
4. 다수치 Closed technique ····· 104
5. 다수치 Open technique ····· 109

3장5 치조제증대술

1. 치조제증대술—수평적:
Open technique과 Closed technique ····· 118
2. 치조제증대술—수평적·수직적 ····· 128

3장6 유두재건술

1. 유두재건술 ····· 134

3장 1 유리치은이식술

Free Gingival Graft

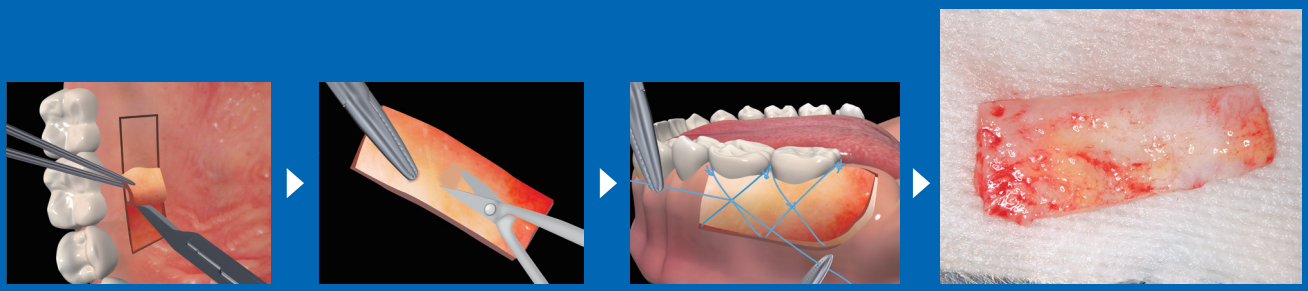

1. 유리치은이식술

유리치은이식은 부착치은이 매우 작아 근단변위판막술로는 그 개선을 기대할 수 없는 상황에서 상피부착결합조직편을 이식하는 것으로 부착치은의 증대를 도모하는 술식이다. 이 술식은 1960년대부터 이용되어 왔는데 이식편 채취가 비교적 쉬워 성공률이 높으므로 치주치료나 임플란트 치료에서 현재에도 자주 사용되는 술식이다.

술식은 협측의 부착치은이 부족한 부분(수여부)을 부분층으로 박리하여 노출된 골막 위에 구개(공여부)에서 채취한 상피부착결합조직을 이식한다. 수술 부위가 두 군데가 되며 이식편을 치주팩으로 덮어 고정해야 하므로 환자의 불쾌함이 크다는 단점이 있다.

성공을 위한 키포인트

1. 수여부에 남아있는 가동성 연조직을 최대한 제거하여 협점막의 움직임에 영향을 받지 않도록 이식편을 위치시키고 고정한다.
2. 채취한 이식편은 약 20% 수축된다는 것을 고려하여 공여부의 절개 범위를 결정한다.
3. 이식편은 선조직이나 지방조직을 철저히 제거하며 이식편과 주위조직의 부조화(graft island)를 막기 위해 이식편은 박리 영역보다 약간 작게 한다.

유리치은이식술

01

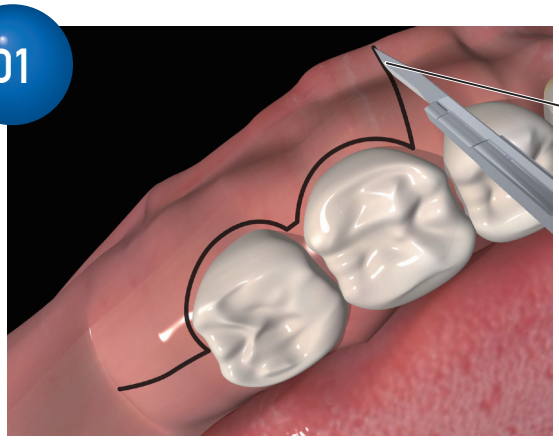

그림 3-1a

수직절개는 치은점막경계부(mucogingival junction: MGJ)를 넘는 위치에서 시작하여 치은열구로 연결한다.

01

각화치은 부족과 구강전정 협소가 나타난다. 특히 $\overline{3\ 4}$는 소대가 높이 부착되어 있기 때문에 칫솔질을 할 때 통증이 있다.

02

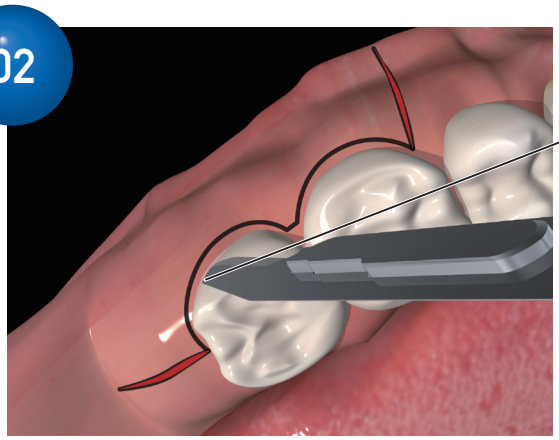

그림 3-1b

치은변연 절개를 하는 치간유두부는 scallop 절개에 포함할 필요는 없다.

03

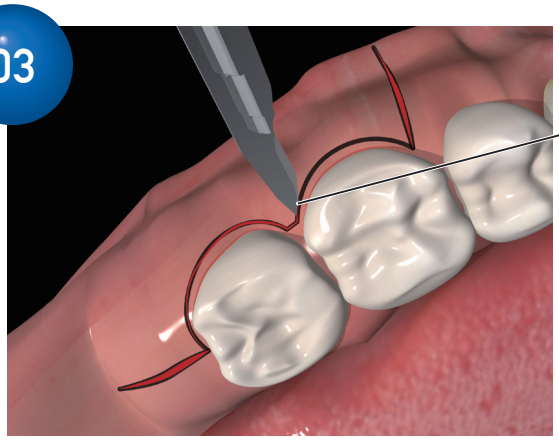

그림 3-1c

골정부를 목표로 수술도를 넣어 변연유리치은부를 절제한다. 근원심부는 치은열구 안으로 이행하여 연결한다.

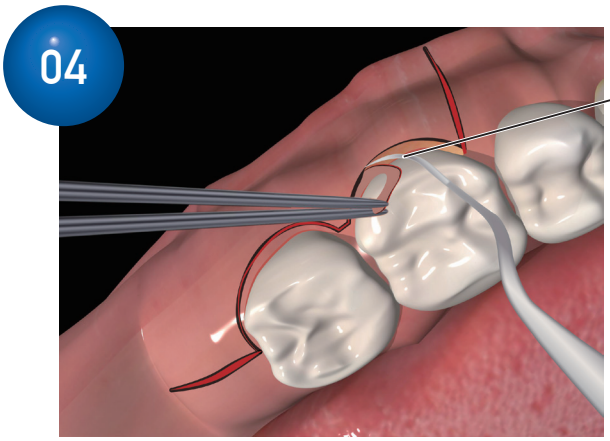

큐렛 등을 이용하여 변연유리치은을 절제한다.

그림 3-1d

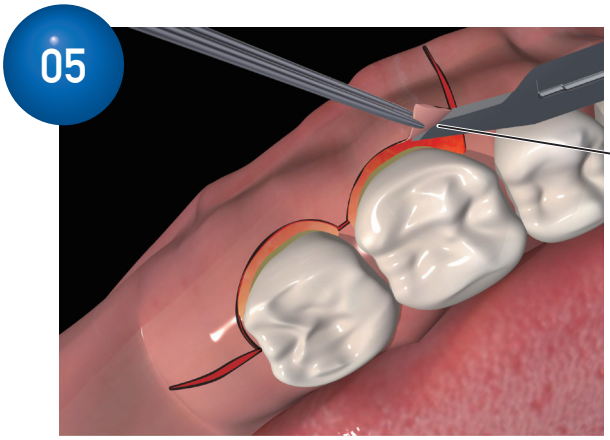

수직절개와 치은변연절개의 교차점으로부터 부분층 박리를 시행한다.
부착치은이 있는 경우는 골과의 부착이 강하여 부분층을 형성하기 어려우므로 천공되기 쉽다. 이것을 방지하기 위해 수직절개의 치조점막부로부터 잘라 올리듯이 절개해도 좋다.

그림 3-1e

Evidence

유리치은이식술 후의 치유

수술 3~7일 후

수술 7~28일 후

수술 28~84일 후

유리치은이식술 후의 치유는 혈류의 회복에 의존하고 있다. 이 혈류는 주로 수여부의 골막에 유래하고 있으며 이식편 내의 혈관 밀도는 7일째까지 증가하다가 14일까지 점차 정상으로 돌아오는 것이 동물실험에서 밝혀졌다.[1-3] 또한 이식편과 수여부의 섬유성 결합은 7~11일 사이에 생긴다[1]고 되어 있는 것을 명심한다. 수술 후의 봉합사 제거는 임상적으로는 2주째 이후에 시행하는 것이 권장된다. (그림은 참고문헌 2에서 인용)

1. Oliver RC, Löe H, Karring T. Microscopic evaluation of the healing and revascularization of free gingival grafts. J Periodontal Res 1968;3 (2) :84-95.
2. Nobuto T, Imai H, Yamaoka A. Microvascularization of the free gingival autograft. J Periodontol 1988;59 (10) :639-646.
3. Nobuto T, Imai H, Yamaoka A. Ultrastructural changes of subepithelial capillaries following graft epithelialization. J Periodontol 1988;59 (9) :570-576.

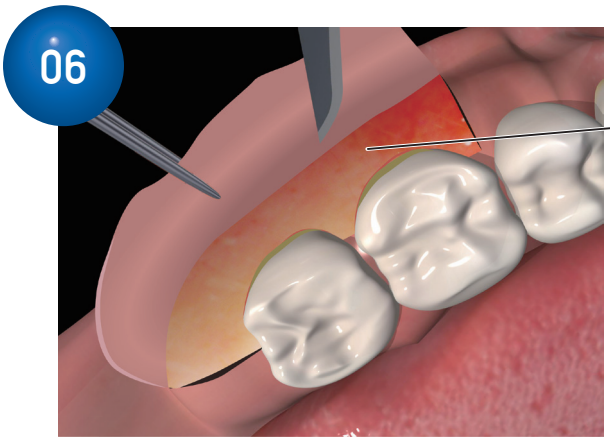

그림 3-1f

골막 위의 가동성의 연조직은 치은가위나 조직겸자 등으로 최대한 제거한다.
박리의 범위는 MGJ를 넘어간다.

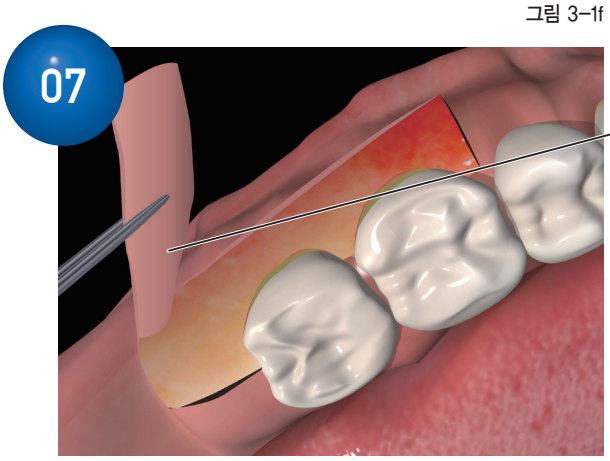

그림 3-1g

판막은 불필요하므로 절제하거나 골막의 가장 근단측으로 위치시켜 봉합한다.

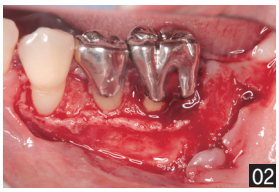

골절제 예정이었으므로 전층 부분층에서 박리하여 수여부를 형성하였다. 치간부는 생물학적 폭경을 고려하여 골절제를 시행했다.

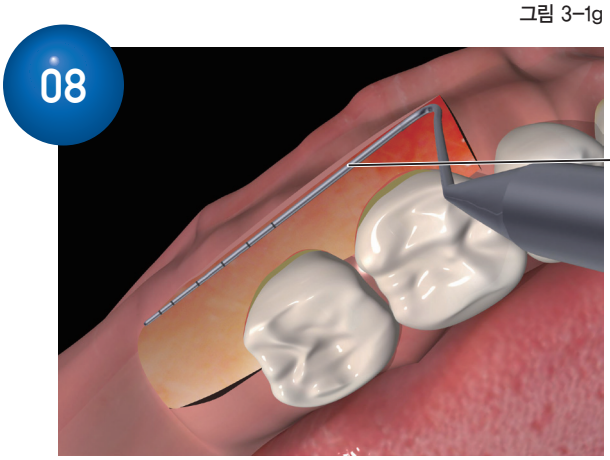

그림 3-1h

필요한 이식편의 크기를 프로브로 계측한다. 이식편은 박리 범위를 완전히 덮을 필요는 없지만 적어도 치관 폭의 총합을 넘는 크기로 하는 것이 바람직하다.

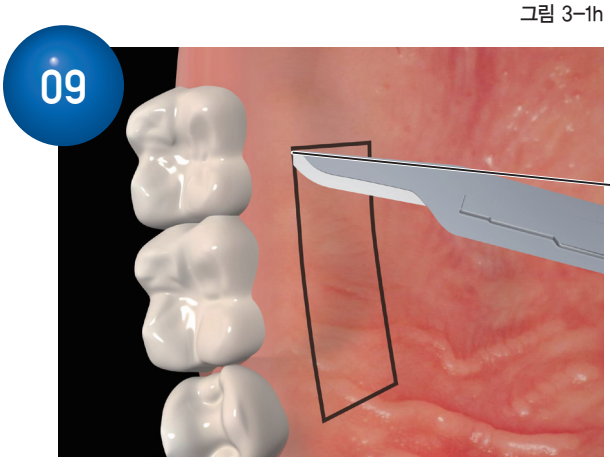

그림 3-1i

이식편은 치아에서 2mm 떨어트려 제2대구치의 근원심적 중앙 부근으로부터 rugae 부위까지의 범위에서 채취하는 것이 좋다.
1~1.5mm의 깊이로 lining을 먼저 시행한다.

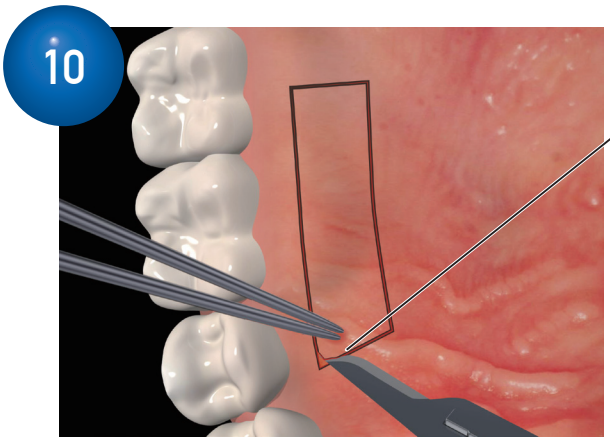

이식편 모서리를 눌렀을 때 떠오른 부분에 수술도를 넣어 원심 방향으로 칼끝을 향하게 한다.

그림 3-1j

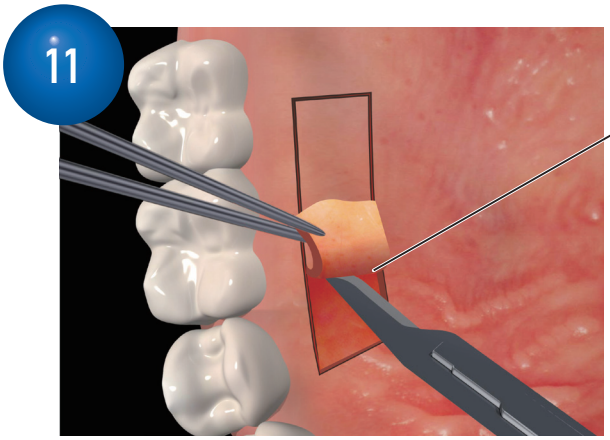

이식편을 원심 방향으로 뒤집으면서 두께가 일정하게 되도록 수술도를 넣어 조금씩 분리해나간다.

그림 3-1k

중요 포인트

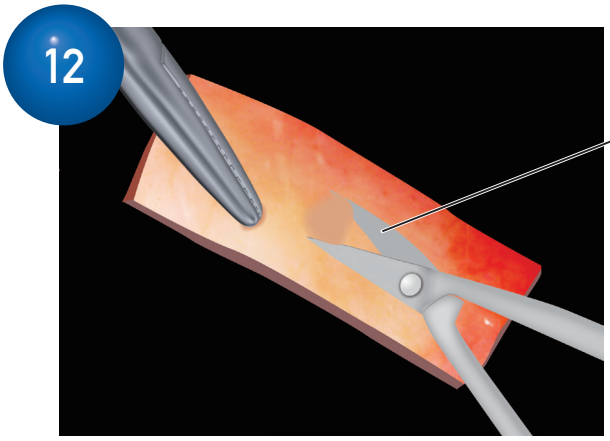

수술도나 치은 가위로 지방이나 선조직을 트리밍하면서 동시에 이식편의 두께를 일정하게 한다.

그림 3-1l

채취한 이식편. 지방조직은 적지만 두께가 일정하게 되도록 트리밍해야 한다.

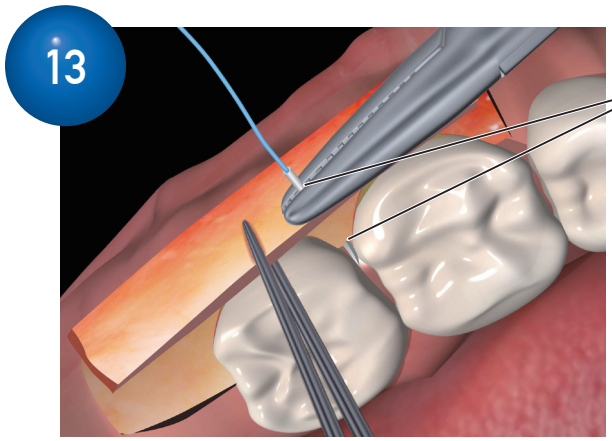

이식편의 위치를 설정하고 치간부의 골막에 봉합하여 고정한다.

그림 3-1m

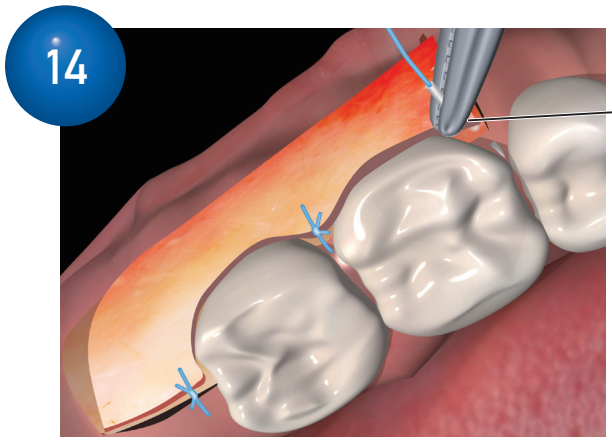

치간부에서는 이식편을 봉합하여 근원심적으로 어긋남이 없도록 고정한다.

그림 3-1n

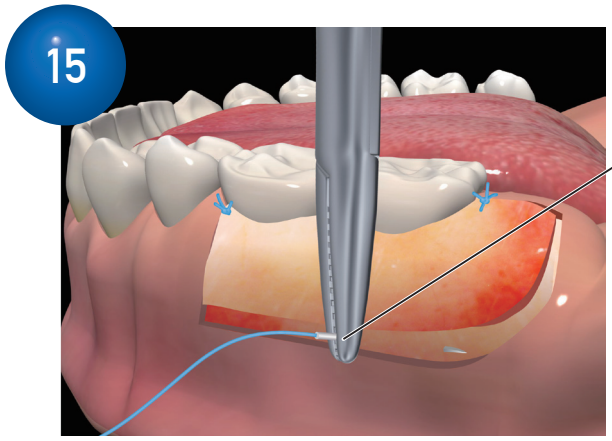

이식편보다 2~3mm 근단측의 골막을 치관폭 정도로 바늘로 관통한다. 1회의 운침으로 충분한 폭을 잡을 수 없으면 막을 잡아 조절하여 폭을 확보한다.

그림 3-1o

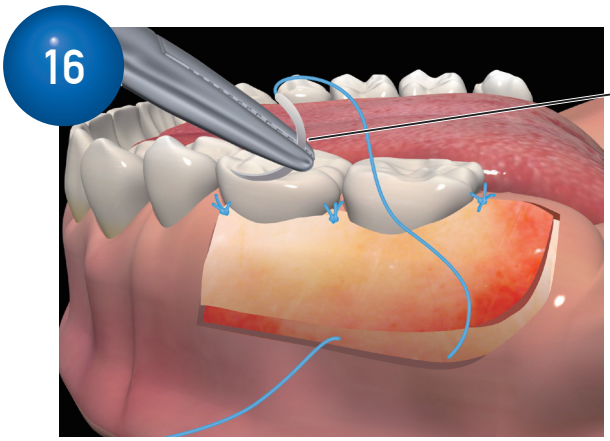

이식편 위에서 봉합사가 교차하도록 설측으로 봉합사를 돌린다.

그림 3-1p

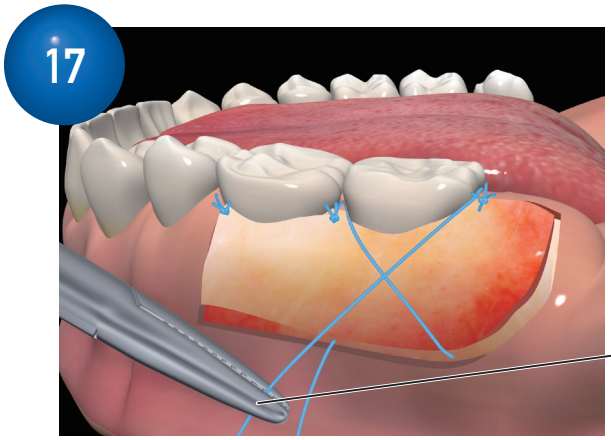

중요 포인트

이식편 상방에서 결찰한다. 이때 이식편을 움직이게 하는 힘이 들어가지 않는지 확인한다.

그림 3-1q

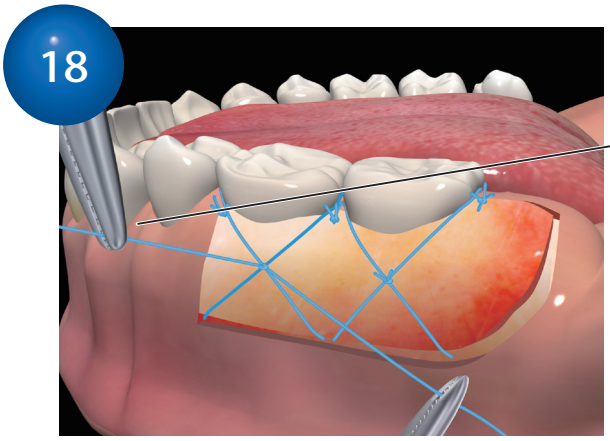

다른 치아의 부분에서도 마찬가지로 봉합하여 이식편을 고정한다. 협점막을 움직여도 이식편이 움직이지 않는 것을 확인하고 나서 치주팩을 시행한다.

그림 3-1r

이식편을 수용 부위에 위치하고 봉합한 상태. 이식편의 상단은 골정부에 위치하고 있다. 판막의 최원심부는 뒤로 밀리는 것을 방지하기 위해 골막 봉합하고 있다.

19

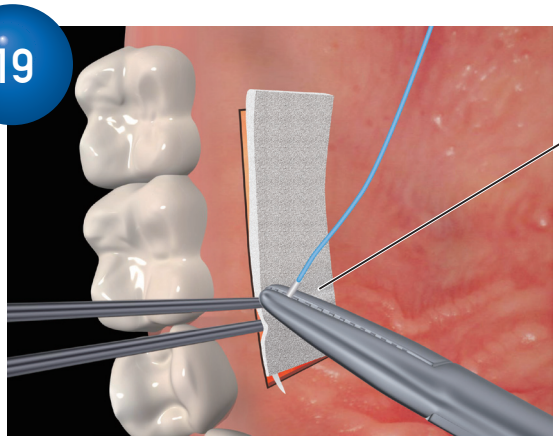

채취부보다 약간 큰 콜라겐 시트를 봉합하여 고정한다. 이때 탈락 방지를 위해 4개의 모서리를 봉합한다.

그림 3-1s

20

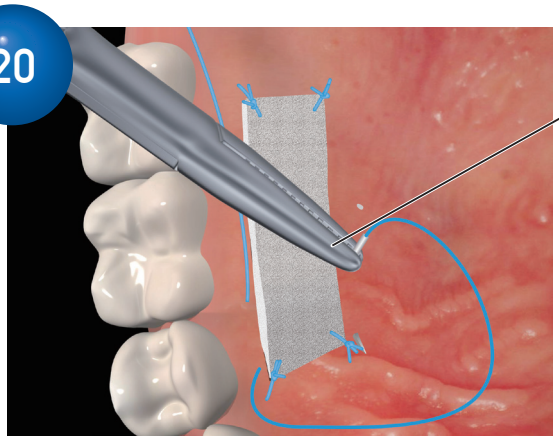

교차매트리스봉합으로 콜라겐 시트를 창면에 압접한다.

그림 3-1t

21

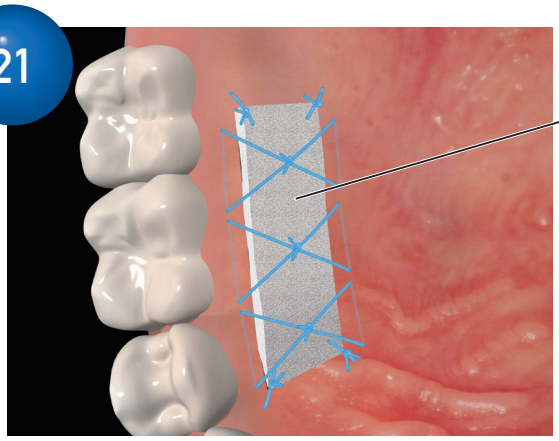

떠오르지 않도록 몇 군데에 크로스 매트리스봉합을 한다. 봉합사 제거는 7~10일 후에 시행한다.

그림 3-1u

05

수술 1개월 후. 각화치은이 증대되고 구강전정이 깊어져 있다. 또한 협소대는 아래쪽으로 이동하여 구강위생 가능 환경이 개선되어 있다.

3장 2 치관연장술

Crown Lengthening

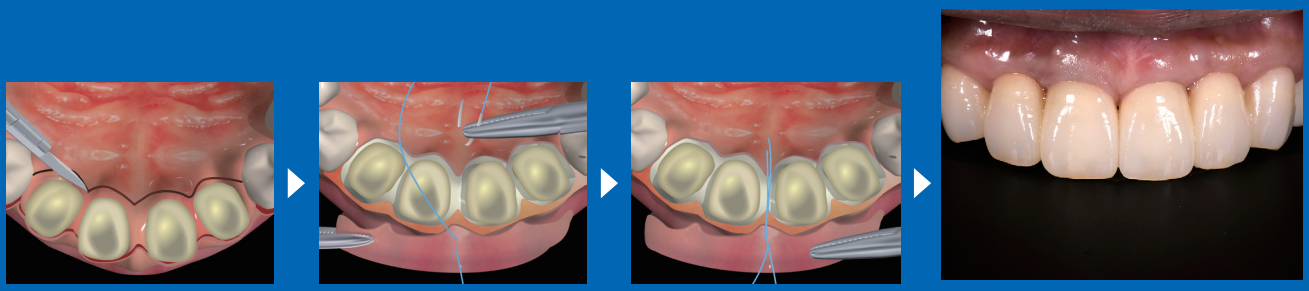

외과적으로 치관 길이를 연장할 때 고려해야 할 점은 수술 후에 남아 있을 것으로 예측되는 각화치은의 폭과, 수술 후 치은연으로부터 치조골정까지의 거리(생물학적 폭경)다(표 1). 이들 관계에 따라 치은에 대한 처치와 골절제 유무를 결정한다. 그 중에서 본고에서는 경조직/연조직을 감소시키는 방법으로서 '치은절제술+골절제'와 '치근단변위판막술(apically positioned flap: APF)+골절제'로 나누어 해설한다.

1. 치은절제술

수술 후에 2mm 이상의 각화치은을 확보할 수 있을 것으로 예상되는 경우, 과잉 치은을 절제하는 것으로 치관 길이를 손쉽게 연장할 수 있다. 특히 골절제를 필요로 하지 않는 경우는 판막을 거상할 필요 없이 수술도 또는 전기수술도 등으로 치은을 절제하는 것으로 치관 길이를 연장할 수 있다. 한편 골절제가 필요한 경우나 치조골정의 위치가 명확하지 않은 경우는 전층을 형성하여 치은절제를 해야 한다. 이 치은절제는 전층박리를 시행하므로 후술하는 APF에 비해 난이도가 낮다. 그러나 APF에서는 판막을 골정부에 위치시키기 위해 치은연의 치유 형태가 골의 형상에 의존하는 데 비해, 판막 이동을 수반하지 않는 치은절제에서는 골의 형상뿐만 아니라 절개 후의 창연도 치유 후 치은연의 형태에 영향을 미친다. 따라서 수술용 스텐트(surgical stent)를 사용하여 과부족 없는 절제량을 얻을 수 있도록 절개하는 것이 중요하다.

성공을 위한 키포인트

1. 진단용 wax up을 하여 수술용 스텐트를 사용한 확실한 절개를 시행한다.
2. 치근에 부착된 치주인대는 확실히 분리한다.
3. 전층판막을 형성하는 경우는 원래의 위치에 봉합한다.