Contemporary Removable Orthodontics

제 7 장

보정장치

최신 가철식 교정치료학

Contemporary Removable Orthodontics

제7장 보정장치

교정치료로 만족할 만한 결과를 얻었더라도 이러한 결과의 장기적 유지는 또 하나의 중요한 교정치료의 목표가 된다. 치아 이동 후에는 치은이나 치주조직의 재형성 과정에 필요한 시간이나 잔여 성장의 기간 동안 보정(retention)이 필요하며 이는 치료의 지속적인 과정으로 인식되어야 한다.

보정장치(retainer)는 가철식과 고정식으로 나누어 볼 수 있으며, 가철식은 수동적 보정장치와 능동적 보정장치로 나누어 볼 수 있다. 또 악기능장치도 잔여 성장에 의한 회귀 현상을 막기 위하여 보정장치로 사용된다.

Hawley Type Retainer

1919년 Hawley에 의하여 고안된 장치이며 base plate, labial bow와 구치부의 calsp로 구성된다. clasp의 종류, labial bow의 형태, base plate는 필요에 따라 변형하여 사용한다(그림 7-1, 2-23 참조).

소구치의 발치 증례에서 발치 공간을 가로 질러 labial bow를 제작하면 쐐기 역할을 하여 발치 공간이 다시 벌어지는 경우가 흔하다(그림 7-2). 따라서 4전치부에만 labial bow를 하거나 제1대구치의 Adams clasp나 최후방 구치에 제작된 circumferential clasp에 labial bow를 납착(solder)하여 사용하기도 한다.

과개교합의 보정 시에는 다시 교합이 깊어지는 것을 막기 위하여 anterior bite plate를 형성하여 주기도 한다. Hawley type retainer는 치아를 수평적으로 유지하는 데에는 효과적이나 치아의 수직적 재발을 막기는 부족하다.

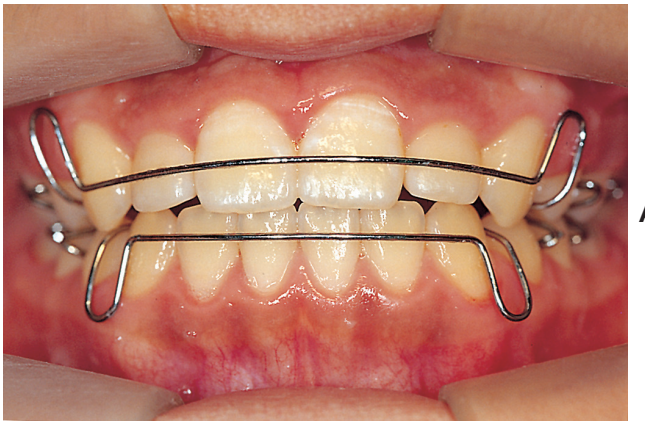

A

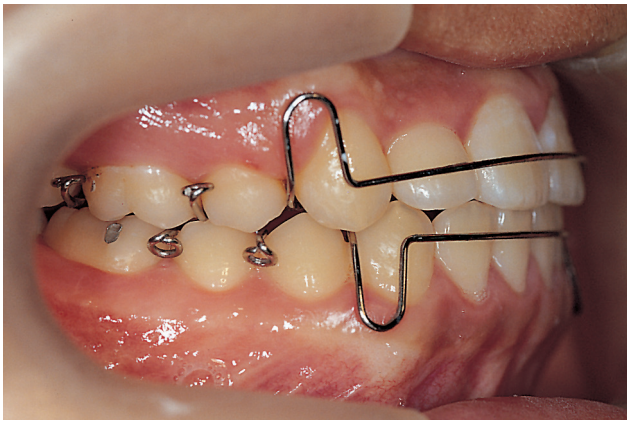

B

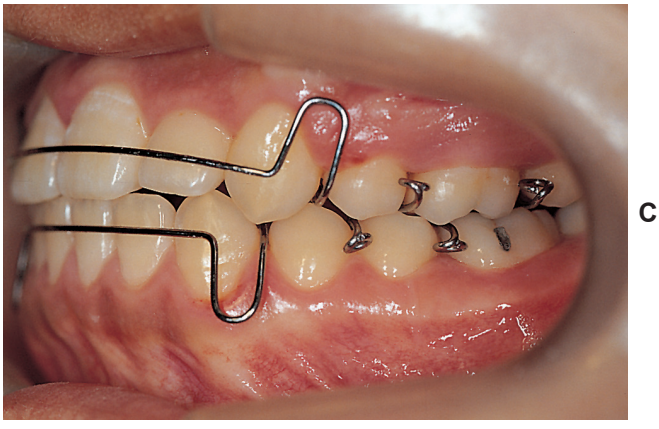

C

그림 7-1. A~C, Hawley type retainer. 필요에 따라 다양한 clasp를 사용할 수 있다. *(계속)*

D

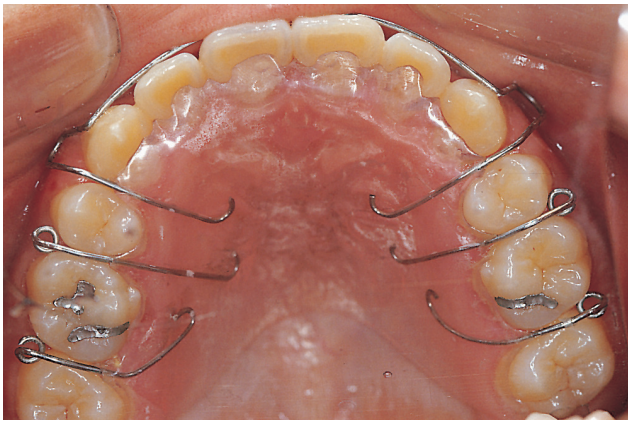

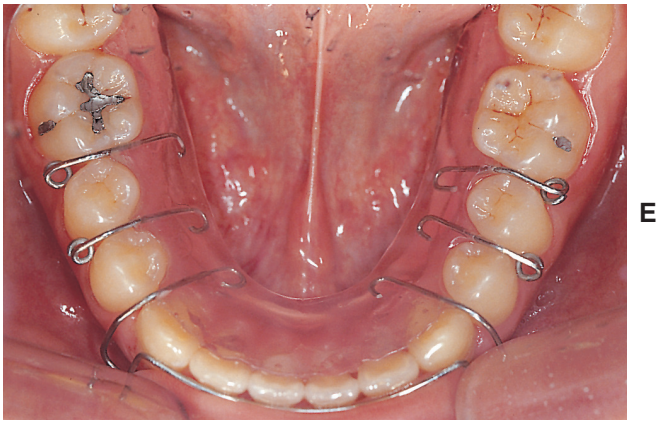

E

그림 7-1. *(계속)* D, E, Hawley type retainer. 필요에 따라 다양한 clasp를 사용할 수 있다.

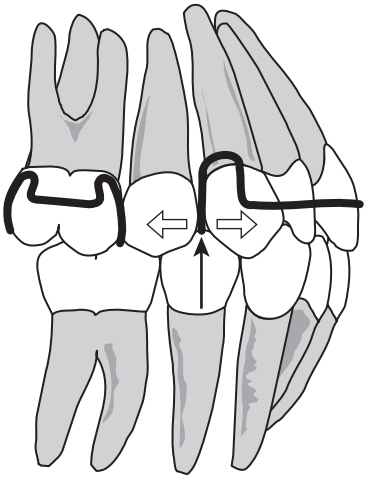

그림 7-2. 발치 부위를 가로 지르는 labial bow가 쐐기 역할을 하여 발치 공간이 벌어지는 경우가 있다.

Circumferential Retainer

교합면을 가로지르는 wire가 없어 교합에 장애는 없으나 너무 긴 wire로 인하여 변형이 오기 쉽다. 이를 방지하기 위하여 가는 보조선을 사용하기도 한다(그림 7-3, 7-5A). Wrap-around retainer라고도 한다.

Spring Retainer

Clip-on retainer라고도 한다. 보정 기간 중에 자주 발생하는 하악 전치부 총생의 재발 시 치아의 재배열을 시도하는 능동적 보정장치이다. Stripping을 통해 전치의 폭경을 감소시키고 모형상에서 치아를 재배열하여 제작한다(그림 7-4~7-6).

Tooth Positioner

모형상에서 치아를 배열한 후 탄성재를 이용하여 제작하여 치료의 마무리 장치로서 사용된 후 보정장치로서 이용된다. Positioner는 일반적인 보정장치로 지속적으로 사용하기에는 부피가 크고 불편하다(그림 7-7).

A

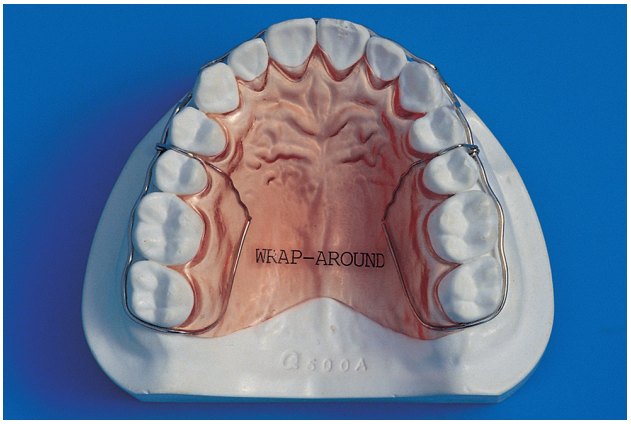

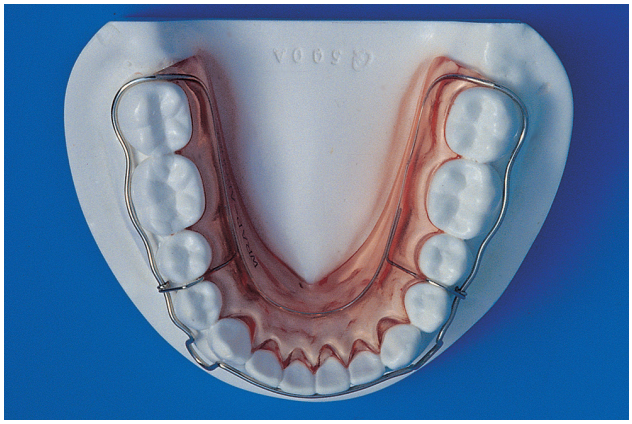

B

그림 7-3. Circumferential retainer. 소구치 사이에 보조선이 있다.

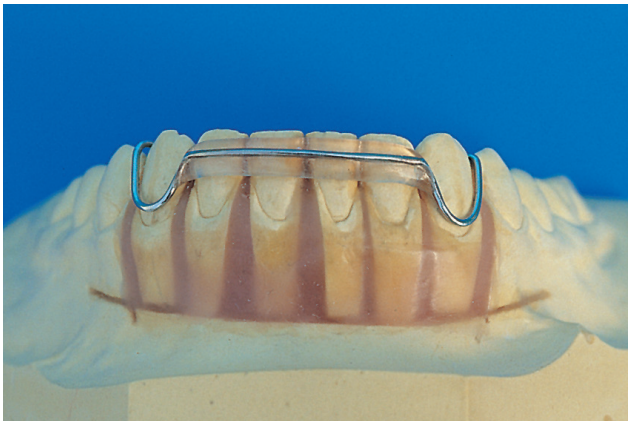

A

B

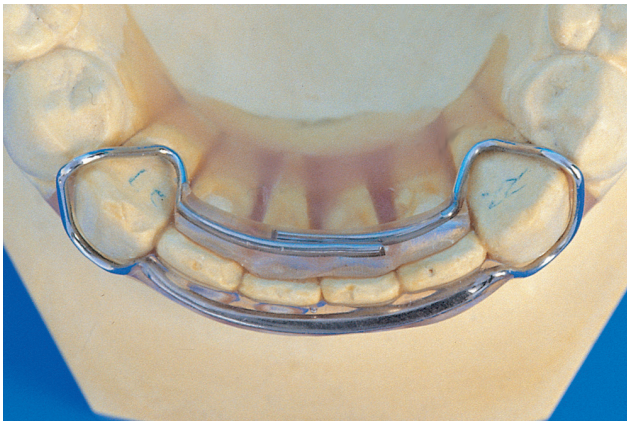

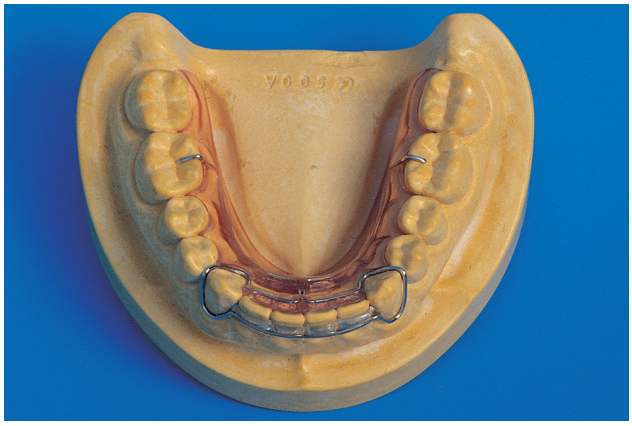

C

그림 7-4. A, B, 모형상에서 치아를 재배열한 후 제작한 spring retainer. C, 구치부까지 base plate를 연장한 spring retainer.

Clear Retainer / Aligner

Clear retainer 또는 clear aligner는 투명한 열가소성 필름(thermoplastic film)을 치아 모형에서 진공을 이용해 suck down하여 만든 보정장치로서, clear retainer는 치아 모형의 셋업 없이 제작하는 수동적 보정장치이며, clear aligner는 전치부 총생 또는 치간공극 등의 재발 시 치아 모형의 셋업 후 제작하는 능동적 보정장치이다(그림 7-8). 이들 장치의 가장 큰 특징은 얇고 투명하여 눈에 거의 보이지 않고, 발음 장애가 발생하지 않는다는 점으로서 특히 성인 환자들이 선호한다. 이 장치는 고정식 보정장치와 효율성에서는 큰 차이가 없으나, 교합면을 덮어 debond 후 교합의 정착(settling)을 방해할 수 있고 내구성이 약하다는 단점이 있다.

Clear retainer와 clear aligner는 모형 셋업 여부를 제외하고 제작 과정이 동일하다(그림 7-9~7-23). Clear retainer의 경우 필름의 두께가 0.75mm인데 반해, clear aligner는 셋업한 모형에서 필름의 두께가 0.5mm, 0.75mm인 2개의 장치를 제작하여 각각 2주씩 순차적으로 착용하도록 한다. 치아의 이동 거리가 1mm 이상일 경우에는 모형 셋업을 2단계 이상으로 나누어 시행하며, 각 단계당 2개의 장치를 제작하게 된다.

A

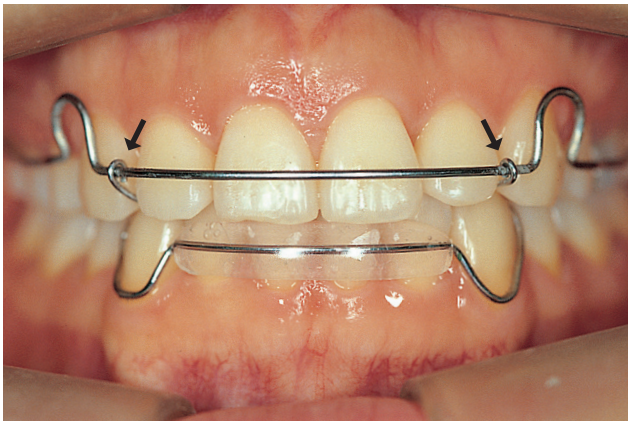

B

그림 7-5. A, 상악에는 circumferential retainer, 하악에는 spring retainer를 사용하고 있다. 상악 측절치와 견치 사이에 보조선(↑표시)이 있다. B, 교합면에서 본 spring retainer.

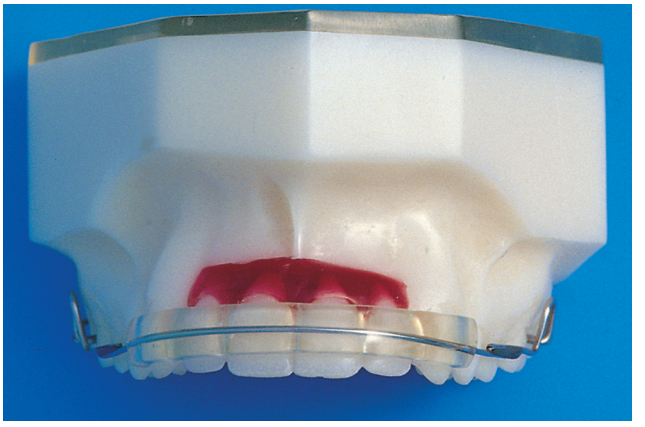

그림 7-6. 상악의 spring retainer.

A

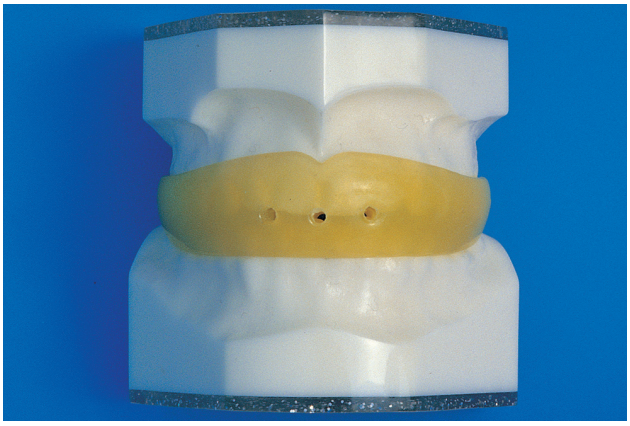

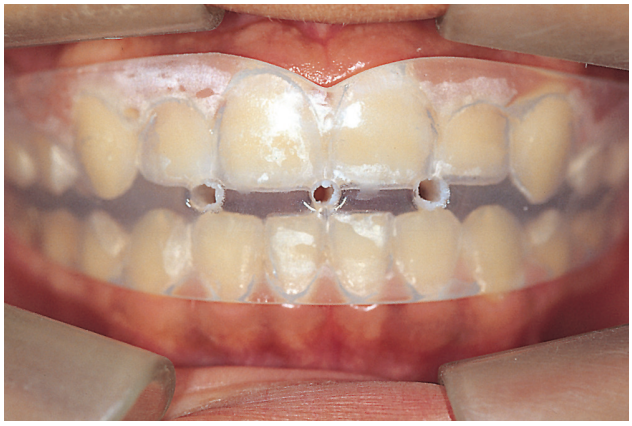

B

그림 7-7. **A, B,** Tooth positioner.

A

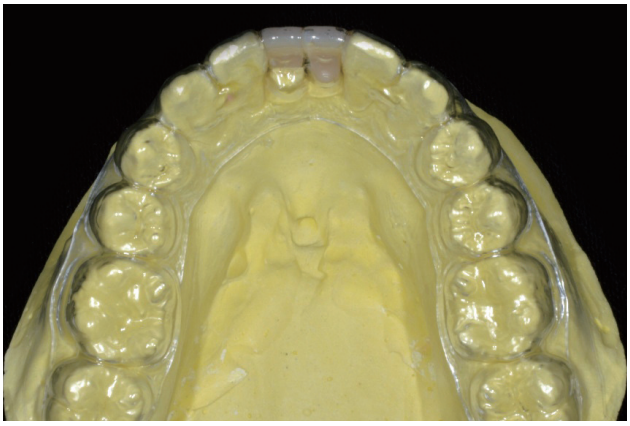

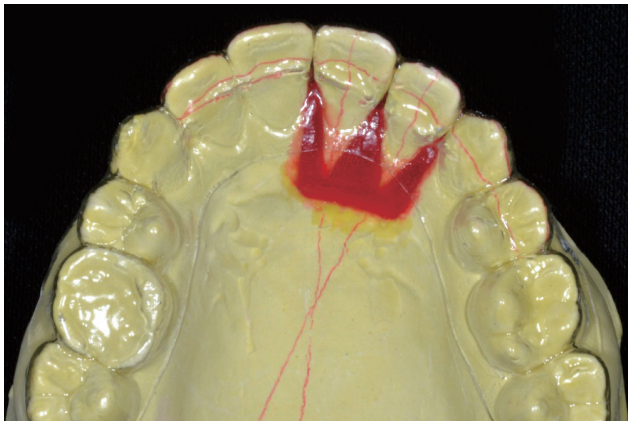

B

그림 7-8. **A.** Clear retainer. #31, 41의 pontic을 포함하는 수동적 보정장치이다. **B.** Clear aligner. #21, 22를 셋업하여 제작한 능동적 보정장치이다.

그림 7-9. A~E, 치료 종료 후 하악의 고정식 장치의 탈락 및 보정장치 미착용으로 인해 33~34, #43~44 사이의 spacing, #32 부위의 labioversion, #22~32 사이의 bite opening 등이 관찰되어 하악만 clear aligner로 치료하기로 하였다.

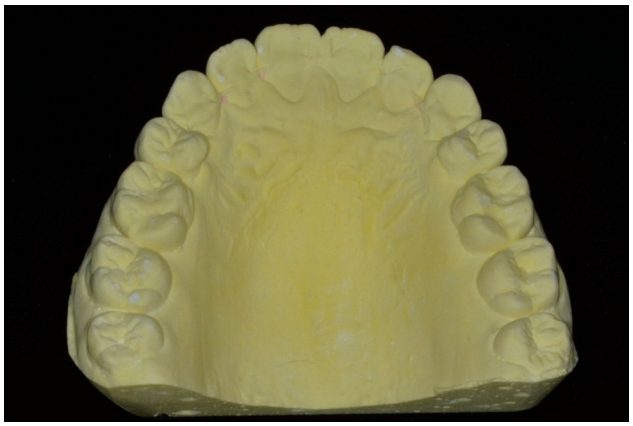

A

B

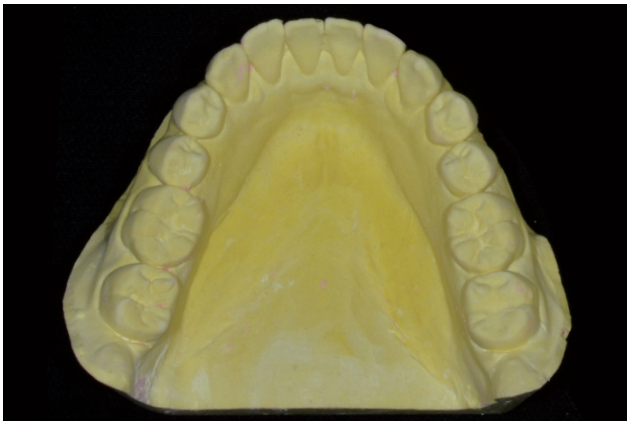

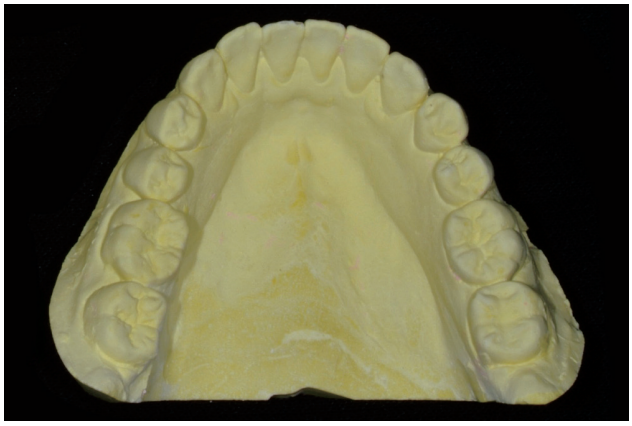

C

그림 7-10. A~C, 상·하악 alginate impression 후 cast를 제작한다. 하악 cast는 alginate로 복제하여 추후 셋업한 모형과 비교용으로 남겨 둔다.

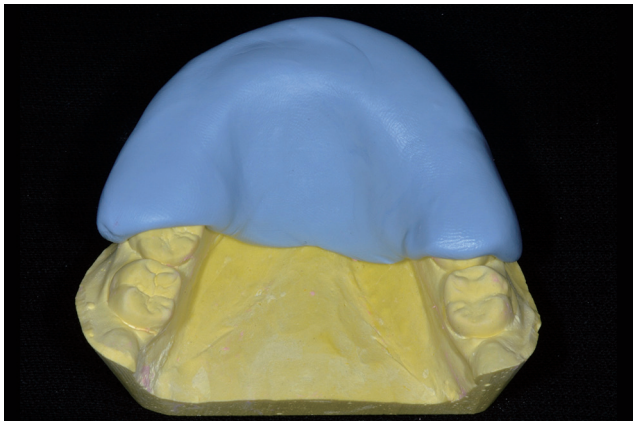

그림 7-11. 셋업할 부위를 putty로 찍어 index를 만든다.

A

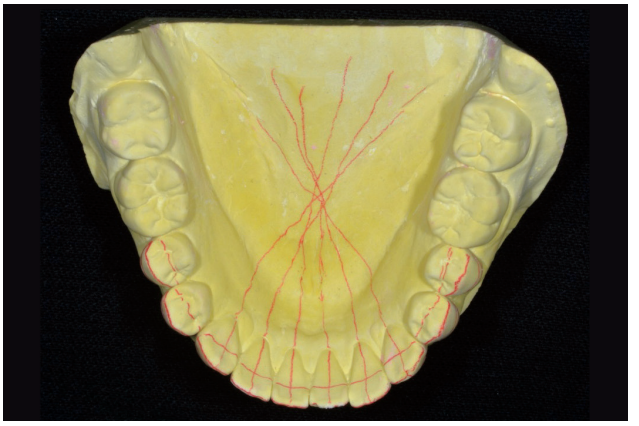

B

그림 7-12. A, B, 원본 cast에 셋업 전후 치축 및 치아 이동량을 비교하기 위한 reference line을 그린다.

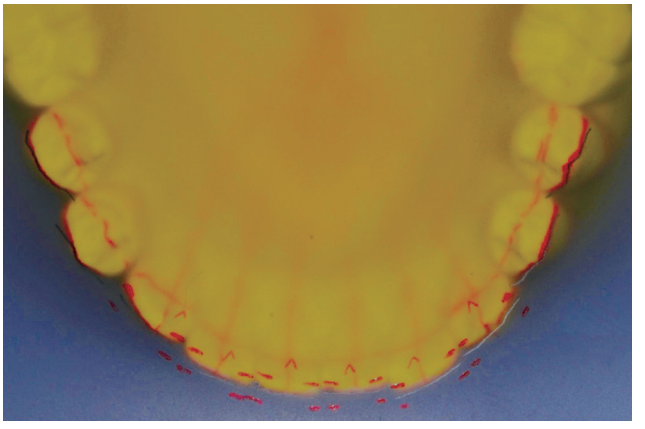

그림 7-13. 아세테이트지를 cast 교합면에 올려놓고 검은색 샤프로 각 치아의 절단연을 표시한 후 해당 선으로부터 이동 가능한 순협측 한계 범위(보통 1mm)를 붉은색 샤프로 표시한다.