임플란트 증례의 안전한 교합 설정과 교합 구성이란?

정확한 진단용 Stent와 Surgical Guide 및 Load Control이 필요하다

이번 장의 테마는 임플란트 증례의 안전한 교합 설정과 교합 구성이다. 안심할 수 있고 안전한 임플란트 치료를 위해 현 시점의 힌트와 미래의 전망을 제시한다.

capture 01 교합의 역할
capture 02 근육 촉진
capture 03 턱관절 촉진
capture 04 교합 채득
capture 05 크라운 브릿지의 교합 ①
capture 06 크라운 브릿지의 교합 ②
capture 07 크라운 브릿지의 교합 ③
capture 08 Denture의 교합
capture 09 임플란트의 교합
capture 10 1분의 Magic
capture 11 교합기에 대한 이해
capture 12 턱관절질환 ①
capture 13 턱관절질환 ②

CT를 이용한 3D 데이터의 효과

요즘 치과용 CT가 급속하게 보급되어 임플란트 식립 전에 골의 상태를 상당히 자세하게 파악할 수 있게 되었다. 파노라마 X-ray를 이용한 2차원의 정보만으로는 한계가 있으므로 안전한 임플란트 식립을 위해서는 정보가 부족하다고 할 수 있다. CT 데이터를 분석하는 software도 발전해 안전한 임플란트 식립을 위해서는 반드시 필요한 정밀도가 뛰어난 술전 치료계획이 가능하게 되었다.

의과용 CT처럼 정확하게 골질을 평가할 수는 없지만 치과용 CT를 이용한 3D 데이터는 하악관이나 인접치 치근, 상악동저의 위치를 입체적이고 사실적인 영상을 통해 자세히 진단할 수 있다. 그리고 사용하는 임플란트를 선택하거나 식립 위치와 각도를 면밀하게 설계할 수 있다. 임플란트 식립 수술을 시뮬레이션 하는 것은 말할 것도 없고 informed consent에서 환자의 이해도를 높이기 위해서도 효과적이다.

진단용 stent와 surgical guide

안전한 임플란트 식립 수술이 가능하기 위해서는 surgical guide가 필요하고, 이와 같은 surgical guide를 제작하고 정밀한 임플란트 식립을 계획하기 위해서는 먼저 정확한 정보를 CT 데이터로 반영하기 위한 진단용 stent(CT 촬영용 stent)가 필요하다.

진단용 stent를 구강 내에 장착하고 CT를 촬영하면 임플란트 치료에 반드시 필요한 ① 보철 치아의 위치와 치축, ② 상부 구조와 기존 골의 위치 관계 ③ 대향 관계, ④ 점막의 두께, ⑤ 상부 구조와 점막면의 관계, ⑥ 치은이나 치조제에서 올라오는 보철물의 contour 등 임플란트 보철을 보다 정밀하고 안전하게 제작하기 위한 정보를 얻을 수 있다.

1. 진단용 stent의 제작 순서와 활용(그림 1~3)

진단용 stent는 일반적으로 소수치 결손에 적용하는 치아 지지형과 다수치 결손에 적용하는 flange type의 점막 지지형으로 나눌 수 있다. 모두 radiopaque한 resin을 이용하여 보철 대상 치아의 골이나 점막의 위치 관계를 CT 영상에서 읽어낼 수 있도록 아래와 같은 요령으로 제작하는 것이 효과적이다.

① 주로 치아 지지형에서는 결손 부위에 대해 치아의 이상적인 보철 위치에 진단용 wax up을 한다(그림 1a).

② Wax up한 치아를 유산 바리움을 혼합한 radiopaque resin으로 치환하여 customized radiopaque 인공치를 제작한다(그림 1b, c).

③ Radiopaque 인공치 중심에 치축 방향을 따라 똑바로 hole을 뚫고(그림 1d) 열가소성 plate로 frame 부위를 제작한다(그림 1e).

④ Flange type의 점막 지지형에서는 기성의 radiopaque 인공치를 이용해 진단용 배열을 하는 편이 간편하다(그림 2a). 점막면의 정보를 CT 영상으로 평가할 수 있도록 치조정 부위에 radiopaque resin 한 층을 압접하여 투명하고 흐름

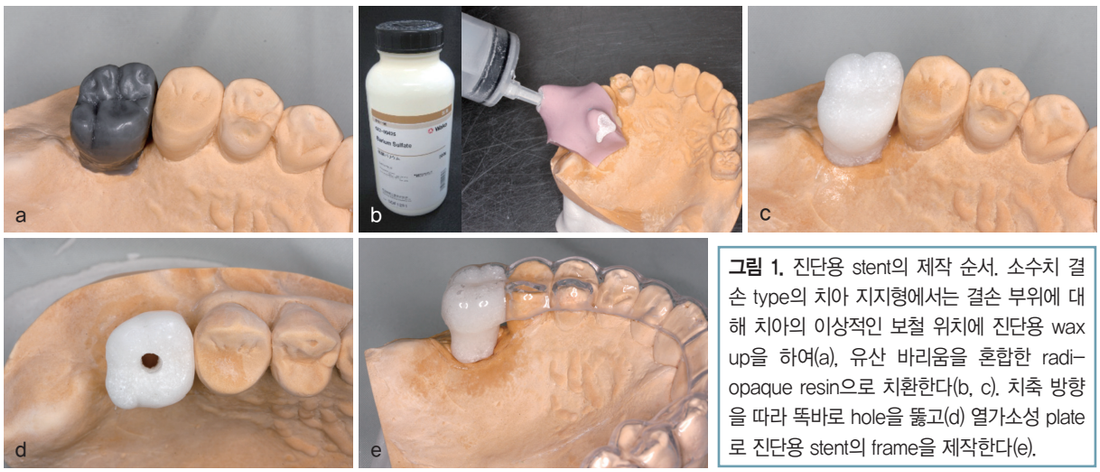

그림 1. 진단용 stent의 제작 순서. 소수치 결손 type의 치아 지지형에서는 결손 부위에 대해 치아의 이상적인 보철 위치에 진단용 wax up을 하여(a), 유산 바리움을 혼합한 radiopaque resin으로 치환한다(b, c). 치축 방향을 따라 똑바로 hole을 뚫고(d) 열가소성 plate로 진단용 stent의 frame을 제작한다(e).

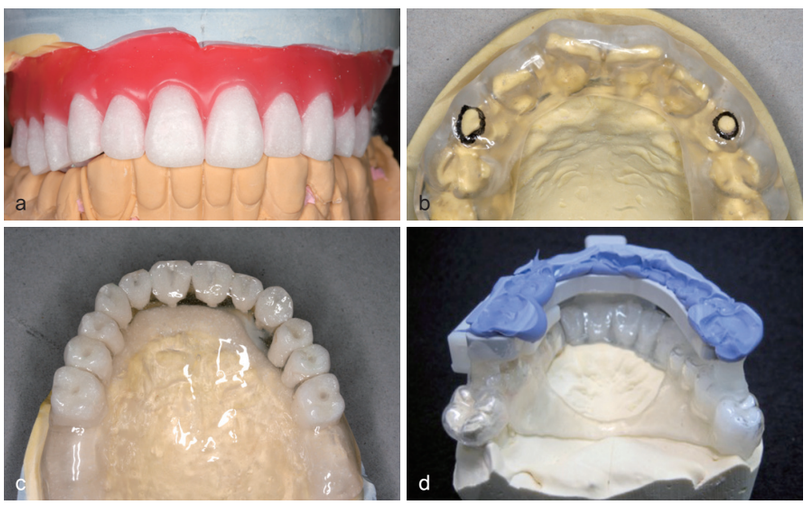

그림 2. 유산 바리움이 들어간 인공치를 배열하고(a), 치조정 부위에 radiopaque resin 한 층을 압접하여 투명하고 흐름성이 좋은 resin으로 제작한다(c). CT를 촬영할 때 stent가 들떠 오르거나 교합하여 변형되지 않도록 plate 위에 bite용 silicone으로 대합치의 압흔을 채득해 둔다(d). Stent나 surgical guide의 적합확인용으로 필요한 곳에 window를 만드는 것도 효과적이다(b).

성이 좋은 resin으로 flange를 제작하면 효과적이다(그림 2c).

⑤ Stent가 들떠 오르지 않도록 주의하면서 CT를 촬영하는데, 이때 치아 지지형에서는 들떠 오르지 않는 것을 확인하기 위하여 필요한 곳에 적합 확인용으로 window을 만들어둔다(그림 2b). Flange type에서는 깨문 상태에서 안정되어 들떠 오르지 않도록 하는 말발굽 모양의 위치 결정용 bite block을 제작해 둔다(그림 2d).

⑥ 진단용 stent가 촬영된 CT 데이터를 활용해 치료계획을 세운다(그림 3).

⑦ 환자에게 설명하기 위한 용도로 환자의 이해도를 높이는 데 효과적으로 사용한다.

⑧ 증례에 따라 진단용 stent를 응용해 surgical guide로 바꾸는 것도 효과적이다.

2. Surgical guide의 제작(그림 4, 5)

Surgical guide는 구강 내의 적합성과 유지 안정성이 양호하여 guide의 위치와 방향을 정확히 재

capture 01 교합의 역할
capture 02 근육 촉진
capture 03 턱관절 촉진
capture 04 교합 채득
capture 05 크라운 브릿지의 교합 ①
capture 06 크라운 브릿지의 교합 ②
capture 07 크라운 브릿지의 교합 ③
capture 08 Denture의 교합
capture 09 임플란트의 교합
capture 10 1분의 Magic
capture 11 교합기에 대한 이해
capture 12 턱관절질환 ①
capture 13 턱관절질환 ②

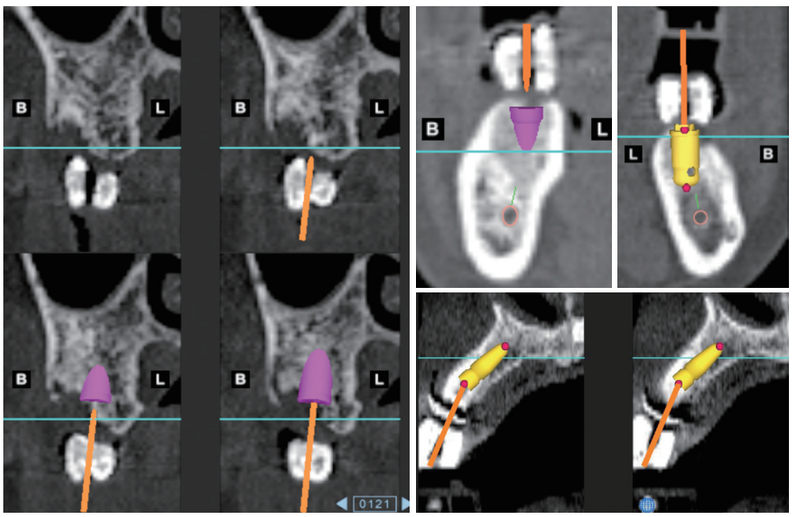

그림 3. 진단용 stent가 촬영되어 있는 CT 데이터를 활용한 치료계획. Radiopaque 인공치의 hole과 soft tissue의 두께를 고려해 임플란트 치료계획을 세운다. 오른쪽 아래는 flange type의 진단용 stent인데 한 층으로 압접된 radiopaque resin으로 인해 점막면을 확인할 수 있다.

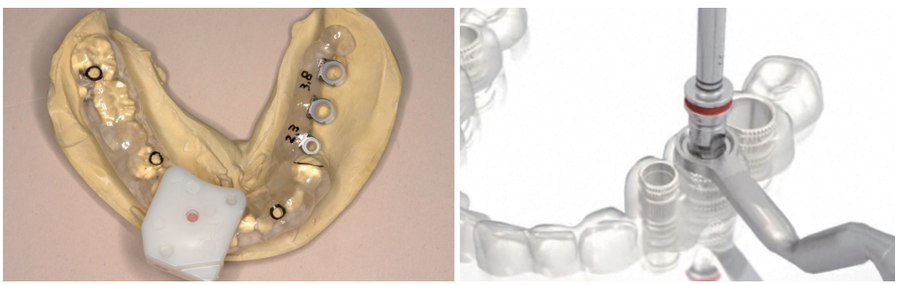

그림 4. 진단용 stent를 surgical guide로 바꾸어 CT 디지털 데이터를 기반으로 한 real time navigation system으로 drill용 sleeve의 각도를 설정하는 방법.

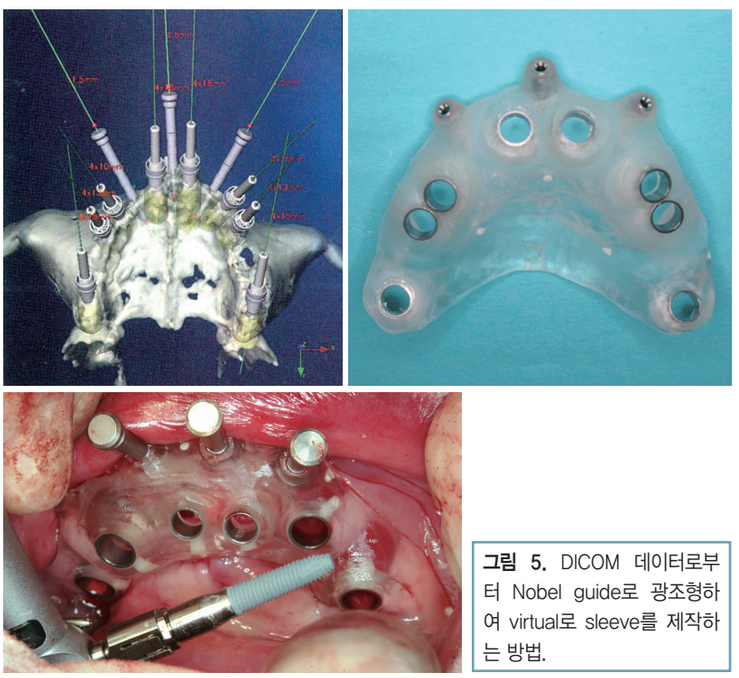

그림 5. DICOM 데이터로부터 Nobel guide로 광조형하여 virtual로 sleeve를 제작하는 방법.

현할 수 있는 것이어야 하며, 장착하고 제거할 때나 drill의 진동에 견딜 수 있는 충분한 강도를 갖출 필요가 있다. 현재 효과적인 frame 제작법과 drill용 stent의 제작법으로는 아래와 같은 방법이 있다.

1) Frame 제작법

① 진단용 stent를 응용해 surgical guide로 바꾼다(그림 4 왼쪽)

② DICOM 데이터 → 광조형(그림 5)

③ DICOM 데이터 +모형의 scan 데이터 → 광조형 + CAM으로 resin milling

2) Drill용 stent 제작법

① Real time navigation system으로 sleeve의 각도를 설정(그림 4 오른쪽)

② DICOM 데이터 → virtual로 sleeve제작(그림 5)

③ DICOM 데이터 +모형의 scan 데이터 → virtual로 sleeve제작

④ DICOM 데이터 +모형의 scan 데이터 → 각도 설정장치로 sleeve제작

이들 방법 중 frame 제작법으로는, 진단용 stent를 응용해 surgical guide로 바꾸어 CT 디지털 데이터를 기반으로 한 real time navigation system으로 drill용 sleeve의 각도를 설정하는 방법이 실제로 적합 정밀도와 위치의 재형성의 측면에서 효과적이다(그림 4).

임상 증례

⊙ 증례 1 : Single crown(그림 6)

44세 여성으로, 파절로 인해 #46을 발치하고 3개월 후에 임플란트를 식립했다. 발치와의 골이 약했기 때문에 drilling 없이 bone condensing으로 골질을 개선하여 보통의 torque로 식립할 수 있었던 증례이다. 진단용 stent를 조합한 CT 촬영에 의한 3D 데이터와 거기에 기반을 둔 surgical guide는 하악관이나 인접치 치근을 입체적이고 현실적인 영상으로 정확히 진단할 수 있어서 적절한 식립 위치와 각도를 설정할 수 있게 해준다.

교합은 Capture 5에서 제시한 자연치와 같은 형태의 교합 접촉을 부여했고, 편심위에서는 Capture 7에서 제시한 항목을 기반으로 충분한 disclusion 양을 설정했다. 교합 접촉 강도는 임플란트 부위는 치근막의 피압 편위량이 없는 만큼 light tapping에서는 자연치보다 가볍게 접촉시키고, 약간 강하게

증례 1(그림 6)

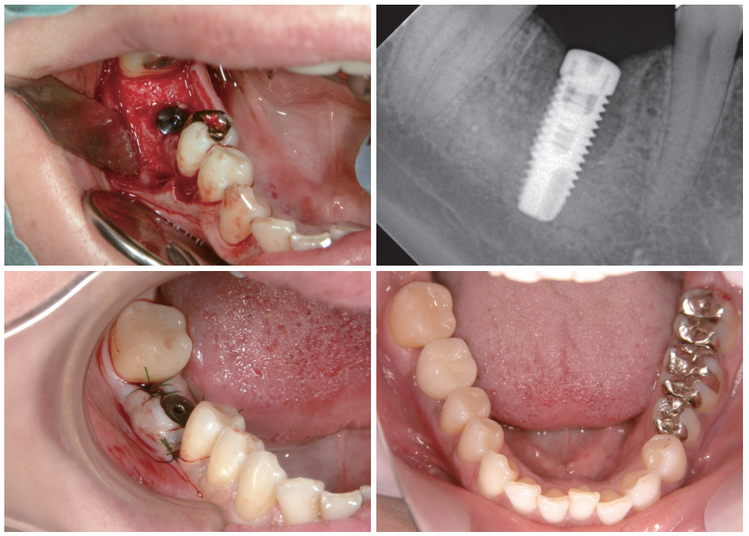

그림 6. 치근파절로 인해 #46을 발치하고 3개월 후에 임플란트를 식립. 임플란트 부위는 치근막의 피압 편위량이 없는 만큼 light tapping에서는 자연치보다 가볍게 접촉시키고, 약간 강하게 깨물 때는 자연치와 균등하게 교합 접촉되도록 한다.

증례 2(그림 7~12)

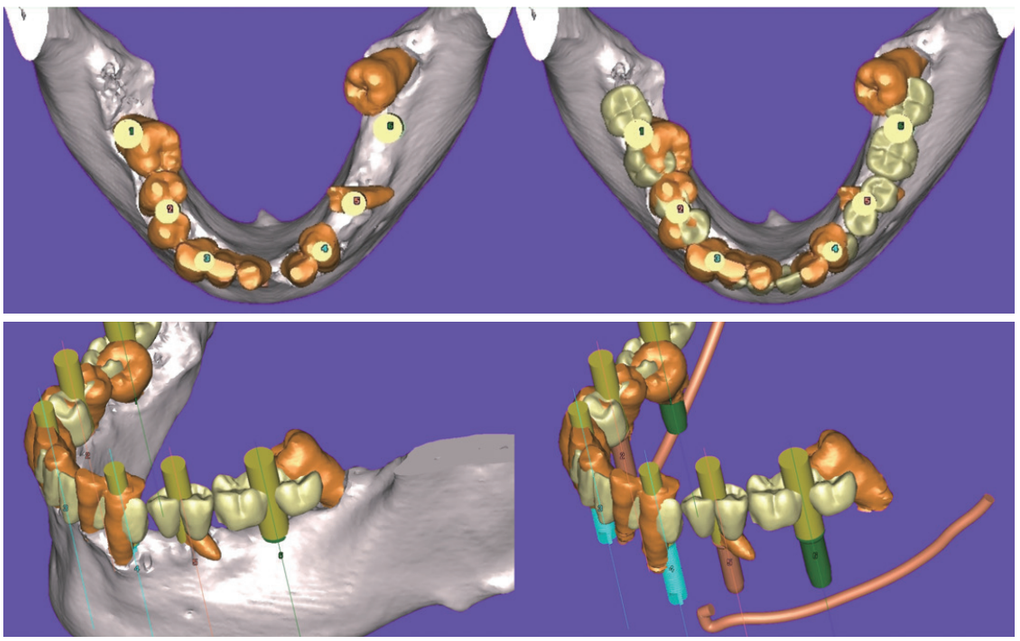

그림 7. SimPlant를 이용한 검사를 통해 하악은 6개의 임플란트를 식립하여 full bridge로 치료하기로 계획했다.

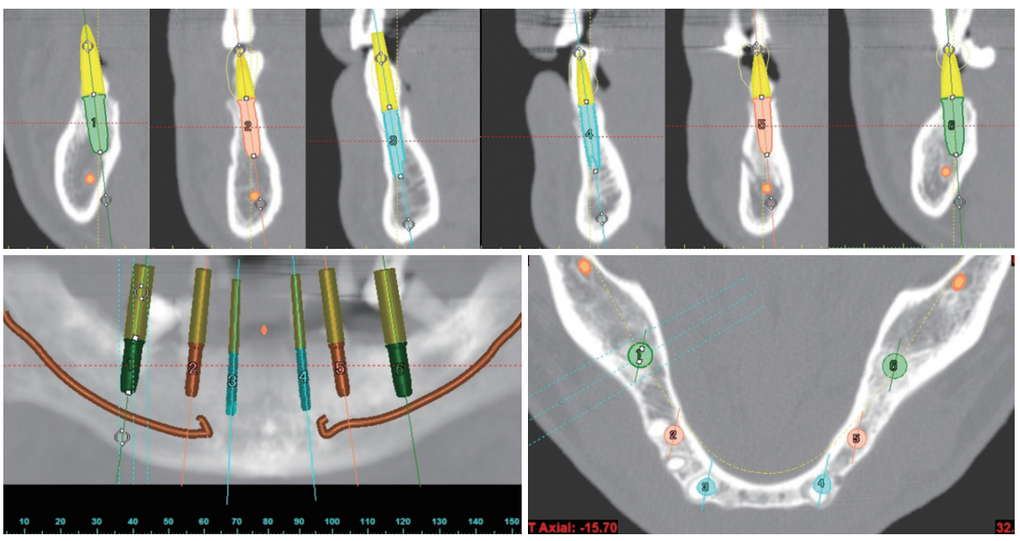

그림 8. SimPlant 진단을 이용해 가상의 3차원적인 식립 위치를 설정한다.

깨물 때는 자연치와 균등한 교합 접촉을 얻을 수 있도록 registration strip를 이용해 충분히 주의를 기울여 조정했다. Full bridge와는 달리 single crown에서는 이 부분이 중요하다.

⊙ 증례 2 : 상악 full denture, 하악 full bridge

(그림 7~12)

58세 남성으로, 잔존치는 치주질환으로 보존 불가능했다. SimPlant를 이용한 검사를 통해 상악은

capture 01 교합의 역할
capture 02 근육 촉진
capture 03 턱관절 촉진
capture 04 교합 채득
capture 05 크라운 브릿지의 교합 ①
capture 06 크라운 브릿지의 교합 ②
capture 07 크라운 브릿지의 교합 ③
capture 08 Denture의 교합
capture 09 임플란트의 교합
capture 10 1분의 Magic
capture 11 교합기에 대한 이해
capture 12 턱관절질환 ①
capture 13 턱관절질환 ②

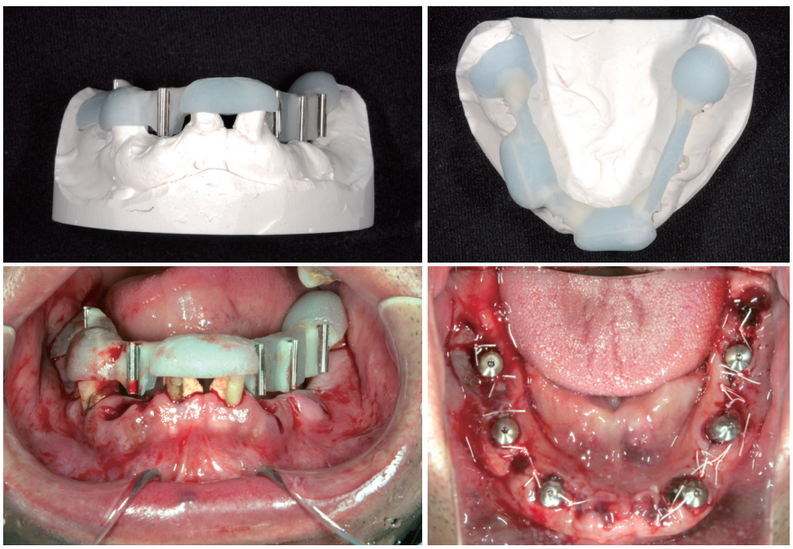

그림 9. Surgical guide를 이용해 임플란트 식립했다.

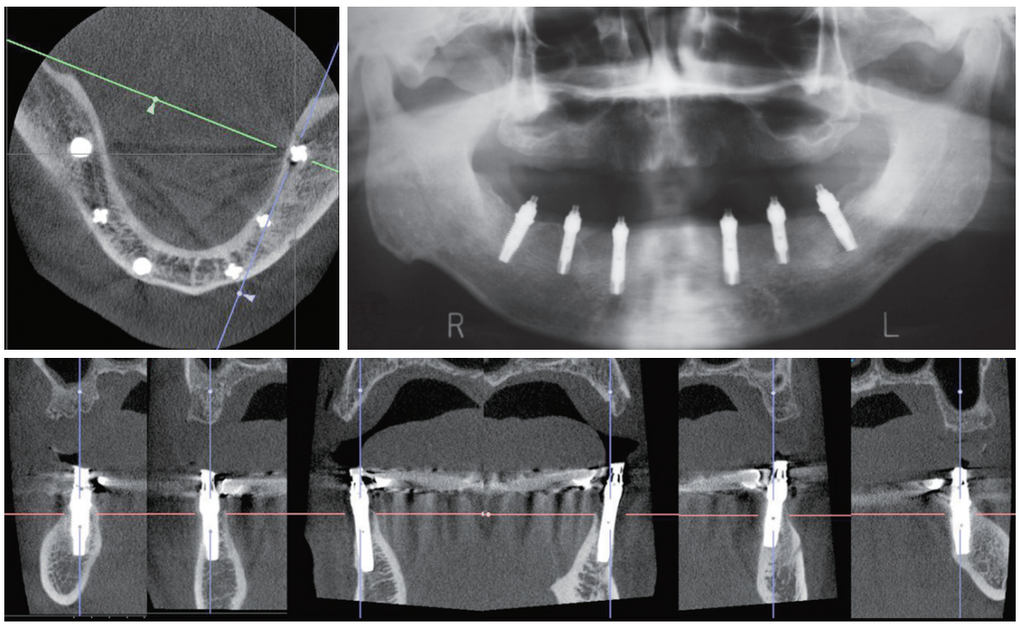

그림 10. 수술 후 실제로 식립된 위치를 평가해 안전한 처치가 이루어진 것을 확인했다.

full denture, 하악은 6개의 임플란트를 식립하여 full bridge로 치료하기로 계획을 했다(그림 7, 8).

Surgical guide를 이용해 임플란트를 식립하고, SimPlant 진단을 이용한 가상의 3차원적인 식립 위치와 수술 후 실제로 식립된 위치가 거의 차이가 없어 안전한 처치가 이루어진 것을 확인했다(그림 9, 10).

보철물은 face bow transfer, gothic arch tracing, 좌우 측방 check bite를 이용해 교합기의 작업측과 평형측의 과로를 조절하여 양측성 균형형 lingualized occlusion을 구성했다(그림 11,

capture 01 교합의 역할
capture 02 근육 촉진
capture 03 턱관절 촉진
capture 04 교합 채득
capture 05 크라운 브릿지의 교합 ①
capture 06 크라운 브릿지의 교합 ②
capture 07 크라운 브릿지의 교합 ③
capture 08 Denture의 교합
capture 09 임플란트의 교합
capture 10 1분의 Magic
capture 11 교합기에 대한 이해
capture 12 턱관절질환 ①
capture 13 턱관절질환 ②

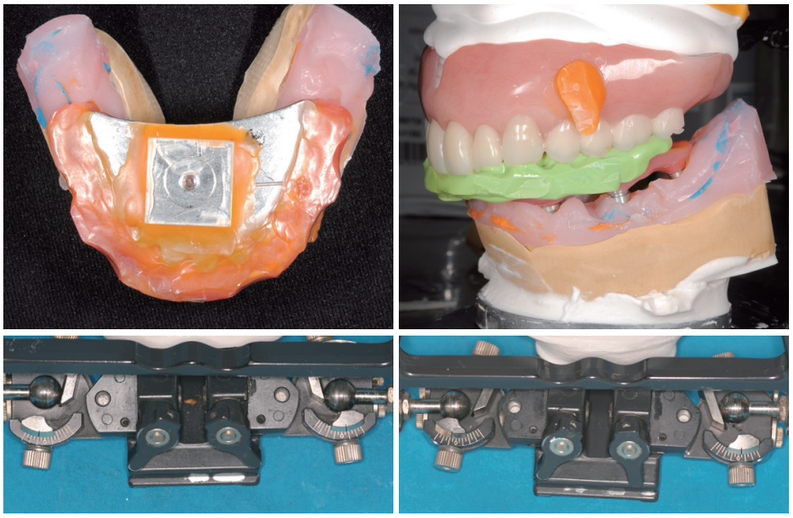

그림 11. 좌우 측방 check bite를 이용해 교합기의 작업측과 평형측의 과로를 조절하여 하악의 측방 운동을 재현한다.

그림 12. 양측성 균형형 lingualized occlusion을 구성해 상악의 치조제 보존과 의치의 안정 그리고 하악 임플란트의 지지조직에 대한 기능압의 적절한 배분을 도모한다.

12). 이렇게 함으로써 상악의 치조제 보존과 의치의 안정 그리고 하악 임플란트의 지지조직에 대한 기능압의 적절한 배분이 도모되도록 배려했다.

⊙ 증례 3 : 상하악 bridge(그림 13, 14)

64세 여성으로 상악은 무치악이고, 하악은 #43과 #33, 34만 잔존된 상태이다. 상악은 치조골의 폭이 약 1mm로 매우 얇은 상태였으므로 drilling 하지 않고 osteotome으로 식립했다(그림 13). 양측 sinus 부위도 sinus floor까지 1~2mm만 남아있는 매우 약한 상태이며, 환자는 bruxer였으므로 장기적인 예후를 봐서 상악의 상부 구조는 각각의 임플란트의 지지조직에 교합 부담을 분산하는 목적으로 full bridge의 one piece 구조로 제작했다.

Frame은 Co-Cr 합금으로 CAD/CAM(CARA system)을 이용해 제작했기 때문에 굴곡 강도가 우수하고, 백금합금의 약 1/3의 중량으로도 두께와 형태를 자유롭게 만들 수 있으며, 세라믹을 소성할 때

증례 3(그림 13~14)

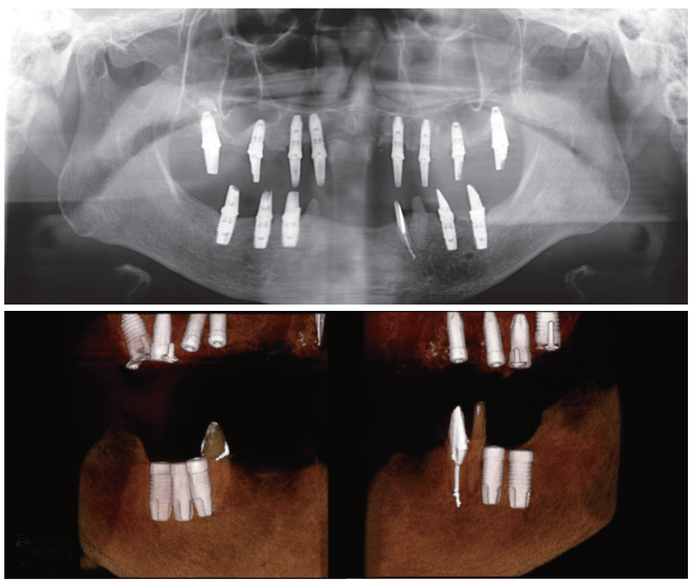

그림 13. 상악은 치조골의 폭이 약 1mm로 매우 얇은 상태였으므로 drilling 하지 않고 osteotome으로 임플란트를 식립했다.

그림 14. Frame은 Co-Cr 합금으로 CAD/CAM (CARA system)을 이용해 제작(b), Provisional(c)과 final(d).

의 변형도 매우 적다는 장점이 있다(그림 14). 현재는 CAD/CAM 기술의 진보로 full bridge의 one piece 구조에서도 적합 정밀도에서 문제가 없는 시스템이 개발되어 있다. Co-Cr 합금에서는 필요한 경우에 레이저 용접도 가능한 것도 장점이다. 일반적인 지르코니아와 비교하여 심미적인 면에서는 떨어지지만, 만약 앞으로 세라믹의 chipping이 발생해 수리를 위해 일단 제거할 때도 frame의 파절을 걱정할 필요가 없다는 점에서도 Co-Cr 합금은 유리하다.

구치부의 교합은 상하악 모두 bridge라는 사실과 대합치의 치관 위치를 고려해 Capture 5에서 제시한 cusp to ridge로 형성하고, 측방 가이드는 Capture 6에서 제시한 전방과 후방의 bracing equalizer를 갖춘 가이드를 구성했다. 그리고 상악이 full bridge이기 때문에 상악 전치부의 완충 기능이 발



그림 15. Laser-lock Microchannel의 구성. Laser-lock collar 부위의 Microchannel은 2개의 층으로 구성되며, 각 group의 사이즈는 상층부에서 깊이 6㎛, 폭 8㎛이고, 하층부에서 깊이 12㎛, 폭 12㎛이다.

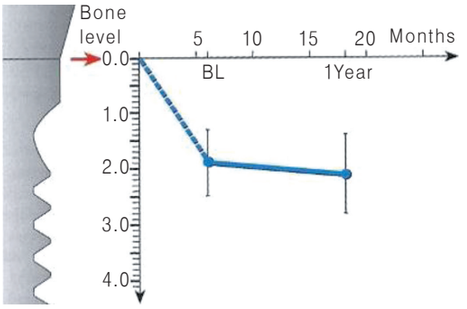

그림 16. 기존의 two piece implant system은 abutment를 연결하여 보철 처리 후 12개월에 약 2mm 정도인 첫 번째 thread 부근까지 골흡수가 일어난다.

capture 01 교합의 역할
capture 02 근육 촉진
capture 03 턱관절 촉진
capture 04 교합 채득
capture 05 크라운 브릿지의 교합 ①
capture 06 크라운 브릿지의 교합 ②
capture 07 크라운 브릿지의 교합 ③
capture 08 Denture의 교합
capture 09 임플란트의 교합
capture 10 1분의 Magic
capture 11 교합기에 대한 이해
capture 12 턱관절질환 ①
capture 13 턱관절질환 ②

휘되지 않는다는 점에서 약간 강하게 깨물었을 때 자연치 지대치의 하악 전치부 bridge와 임플란트 지대치의 하악 구치부가 동시에 대합치와 교합 접촉되어 힘의 적절한 배분을 도모할 수 있도록 조정했다.

임플란트 치료의 가까운 미래에 대한 기대

임플란트 치료에 성공하기 위해서는 fixture 및 상부 구조가 임플란트 주위의 골 및 치은과 조화를 이룰 필요가 있다. 여기서 제시하는 'Biohorizon Laser-lok Microchannel Implant System'은 임플란트 주위에 결합조직 부착을 획득할 수 있는 가능성이 있어서 이후 크게 기대를 가질 수 있다고 생각한다.

1. Laser-lok Microchannel의 구조

Laser-lock Microchannel이란 임플란트 body의 collar 부위에 컴퓨터로 제어하는 laser ablation 법으로 형성된 치밀한 미세 가공처리이다. 주목적은 연조직 및 경조직과 세포 level에서 기계적인 결합 부착을 획득해 임플란트 주위의 치은 및 골의 level을 유지하는 것이다. Laser-lok Microchannel은 2개의 층으로 구성되고 각 group의 ㎛ 사이즈는 상층부에서 깊이 6㎛, 폭 8㎛이며, 하층부에서 깊이 12㎛, 폭 12㎛이다(그림 15).

2. Biohorizon Laser-lok Implant

기존의 two piece implant system은 abutment를 연결하여 보철 처리 후 12개월에 약 2mm 정도인 첫 번째 thread 부근까지 골흡수가 일어난다고 알려져 있다(그림 16). 임플란트 주위의 bone level은 임플란트 치료의 성공을 평가하는 기준의 하나이고[2], Microthreads는 bone level의 유지를 목적으로 부여되고 있다.

Fixture collar 부위의 thread를 30배로 확대해 관찰하면 각 임플란트 시스템 사이에 커다란 차이가 없지만, 300배로 확대하면 Microthread의 구조가 크게 바뀌어 Laser-lok Microchannel에서만 micro level에서도 규칙이 정확하게 가공된 표면 형태가 관찰된다(그림 15).

생체가 Laser-lok Microchannel에서 어떠한 반응을 보이는지를 이제까지 진행된 micro level의 in vitro 연구 결과를 토대로 살펴보면 12㎛ group은 골아세포의 성장에 비하여 섬유조직의 성장을 억제하는 능력이 최대이고, 8㎛ group은 상피세포의 이동을 억제한다는 사실이 명확하게 밝혀졌다[3-5]. 그리고 폭과 깊이가 6~12㎛ 범위의 group이 임플란트 주위조직에 있어서 최적이었다는 사실이 알려져 있다.

자연치의 주위에는 약 3mm의 생물학적 폭경이 존재하는데 1mm의 sulcus, 1mm의 epithelial attachment 그리고 1mm의 connective tissue로 구성되어 있다(그림 17). 임플란트 주위 콜라겐섬유의 배열은 자연치 치주조직의 배열과는 다르다. 자연치에서는 cementum에 매입된 샤피섬유에

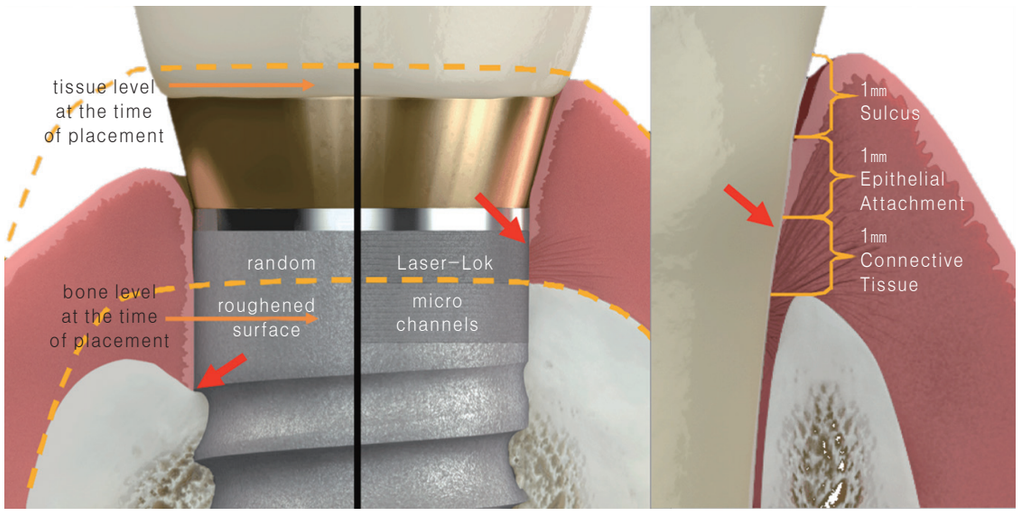

그림 17. 자연치의 주위에는 약 3mm의 생물학적 폭경이 존재한다(1mm의 sulcus, 1mm의 epithelial attachment 그리고 1mm의 connective tissue로 구성된다). Laser-lok Microchannel을 향한 콜라겐섬유 배열 층은 자연치와 마찬가지인 connective band를 형성한다.

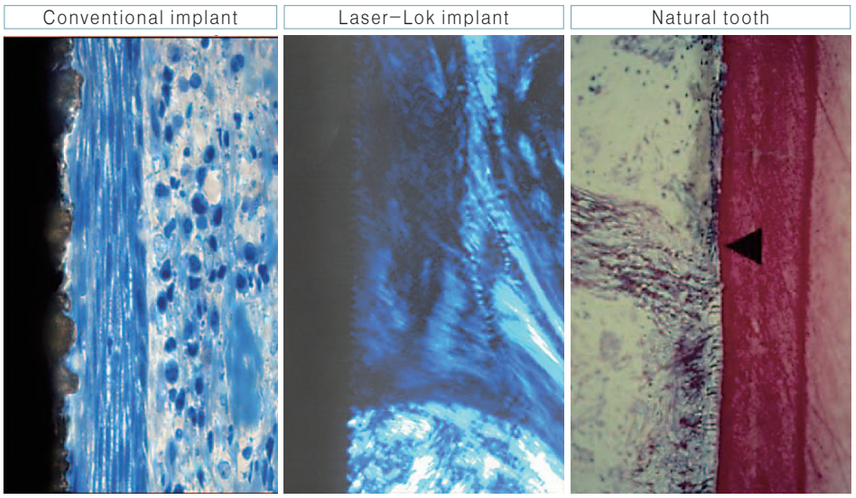

그림 18. Laser-lok Microchannel에는 자연치와 마찬가지로 임플란트 body 표면에 수직으로 주행하는 기능적인 콜라겐섬유 배열을 볼 수 있다.

의한 부착을 보이고, 그 바로 위에 접합상피가 부착하고 있다.

한편 osseointergrated 임플란트에서는 이들 콜라겐섬유다발이 임플란트의 장축과 평행하게 주행하고 있다(그림 18)[6,7]. 자연치와 임플란트의 생물학적 폭경의 차이는 지지 치조골의 골정 위치와 관련이 있다[8~10]. Two piece type 임플란트에서 보이는 abutment connection 부위에 생기는 염증성 세포 침윤은 골의 상실을 초래하고, 결합조직 성분이 근첨 방향으로 이동하는 소견을 볼 수 있다[11].

하버드 대학의 Dr. Myron Nevins의 보고에 의하면 Laser-lok Microchannel에는 자연치와 마찬가지로 임플란트 body 표면에 수직으로 주행하는 기능적인 콜라겐섬유 배열을 볼 수 있고(그림 18)[2], SEM상에서는 fiber가 모든 층에서 Laser-lok group에 달라붙어 있는 모양이 관찰되고 있다(그림