제 4 장

Diagnosis and Treatment Planning for Class I Malocclusion

실습목표

- I급 부정교합의 모형 분석
- I급 부정교합의 두부규격방사선사진의 분석
- I급 부정교합의 진단과 치료계획의 수립

I 진단자료

1. 문진

1) 의과 및 치과병력
2) 가족력
3) 성장 분석

2. 임상검사

1) 안면의 조화 및 심미적인 측면
2) 구강건강과 치주조직의 상태
3) 악관절

3. 기본적인 진단자료

1) 진단용 모형
2) 두부규격 방사선사진(측면, 정면)
3) 치근단 방사선사진, 파노라마 방사선사진

II I급 부정교합의 임상적 문제와 치료

표 4-1. I급 부정교합의 임상적 문제

1. 치아수의 부조화	7. 양악전돌
2. 치아 크기와 형태의 변이	8. 치조성 전돌
3. 치간 공간	9. 구치부 반대교합
4. 총생	10. 전치부 반대교합
5. 이소, 지연 맹출과 유착	11. 개방교합/과개교합
6. 상악 전치의 순측경사	

1. 치아 수의 부조화

1) 영구치의 조기탈락이나 결손 (그림 4-1, 4-2)

① 방사선사진을 이용하여 진단

② 치료

- 공간폐쇄
- 공간을 확보하여 보철 처치

③ 치료방법 선택 시 기준

- 환자의 연령
- 인접치의 형태, 위치 및 지대치로서의 적합성
- 환자의 요구
- 교합의 깊이

그림 4-1. 상악 측절치가 결손되어 견치가 측절치 자리로 상당량 이동된 경우에는 견치를 측절치처럼 대용하여 공간을 폐쇄한다.

그림 4-2. 하악 양측 측절치가 결손되어 측절치의 공간을 확보한 후 보철수복하였다.

2) 과잉치(supernumerary teeth) (그림 4-3)

① 방사선사진을 이용하여 진단(6~7세)

② 치료: 정상 치아의 발육에 해가 되지 않게 가능한 조기에 발거

그림 4-3. 과잉치가 맹출되어 영구치가 전위된 경우는 과잉치를 발거 후 공간폐쇄를 시행한다.

2. 치아 크기와 형태의 변이

Large teeth, small teeth, 비정상적인 치관 형태(왜소치, 유합치 등)

치아 크기의 부조화를 해소하기 위한 방법(그림 4-4, 4-5)

① 전치의 경사도를 조절하여 크기 차이를 보상

② 인접면 삭제를 통하여 치아 크기를 감소

③ 작은 크기를 보상하기 위하여 resin build up 또는 laminate

④ 발치할 치아를 선택적으로 계획

⑤ 한쪽 악궁에 약간의 공극을 남겨둠

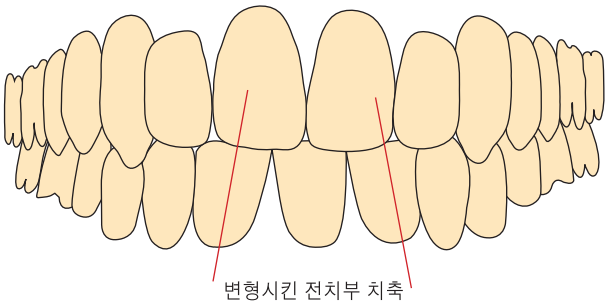

그림 4-4. 하악 절치의 치축을 조절해주면서 치관의 근원심 폭경을 증가시켜 상하악 치아의 크기 부조화를 보상할 수 있다.

A

B

그림 4-5. A, B, 정중이개 부위의 공간을 적절히 분배하여 측절치의 크기 수정을 위한 보철 공간을 형성하였다.

3. 치간 공간 (그림 4-6, 4-7)

1) 전반적인 공간(generalized spacing)

① 치아 크기가 작은 경우: 다른 골격적인 원인 요소가 없다면 composite resin 등을 이용하여 정상적인 크기로 재형성한다.

② 거대설(macroglossia) 등의 혀의 크기를 고려한다.

③ 손가락 빨기 습관 등을 제거하도록 한다.

④ 비정상적인 혀의 위치: 구호흡과 연관이 있는 경우 가끔 정상적인 호흡 기능의 회복과 함께 치료되는 경우가 있다.

⑤ 교정력으로 공간을 모두 폐쇄하거나 비교적 넓은 공간이 있는 경우는 공간들을 모아서 보철 치료를 시행할 수도 있다.

A

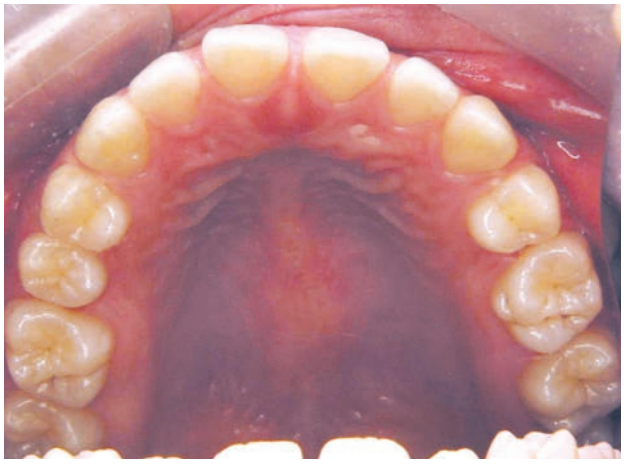

B

그림 4-6. A, B, 전반적인 공간을 모두 폐쇄하여 치료한 예.

A

B

그림 4-7. A, B, 악궁 내의 공간들을 한곳으로 모아서 보철치료를 시행한 예.

2) 국소적인 공극(localized spacing)

① 선천적 결손치(congenital missing), 미맹출치, 영구치의 조기상실

② 유치의 과도한 잔존; 유치 탈락 후 공극이 존재할 수 있으므로 영구치열에 영향을 주기 전에 유치 제거

③ 손가락 빨기 등의 습관

④ 정중치간이개

- 정중부 과잉치: 과잉치를 진단 즉시 인접치에 손상을 주지 않도록 발치. 조기 발치 후 측절치의 맹출력으로 인해 정중선에서 공간이 폐쇄된다.
- 측절치의 선천적 결손: 견치를 근심으로 이동시켜서 측절치로 사용하거나 보철을 위한 공간유지를 한다.
- 협소대의 이상적인 위치나 증대: 전치들을 모으고 난 후 유지를 위해 소대제거술(frenectomy)을 시행해야 하는 경우가 있다.
- 정중선에서의 불완전한 유합: 골 분기부 내에 있는 조직을 절제하는 것이 중요하다.
- 정상적인 성장의 일부로서의 공극(ugly duckling phase): 측절치의 맹출과 함께 감소하며 견치의 맹출과 함께 폐쇄된다.

4. 총생

1) 경미한 총생(적절한 공간 존재)

- 일시적인 총생: 특별한 치료 없이도 해소
- 유치의 선택적인 치간 삭제
- 고정식 장치 등을 이용하여 배열 시행

2) 중등도의 총생(4mm 이하)

- 유치의 선택적인 치간 삭제
- 하악의 Leeway space 유지를 위한 설측 호선(그림 4-8)

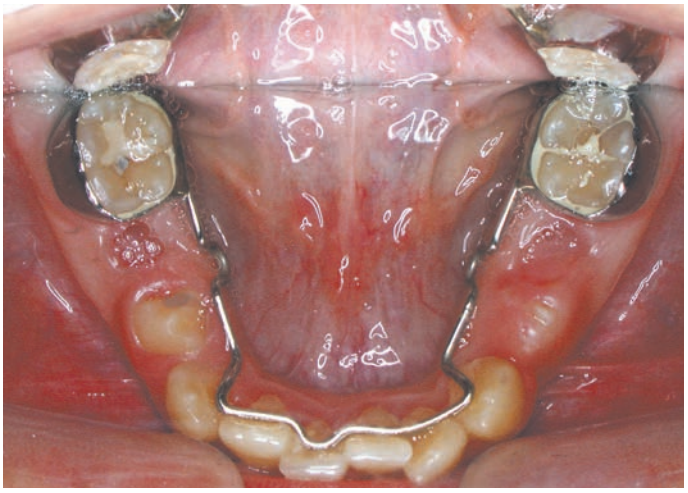

그림 4-8. 혼합치열기의 경미한 총생은 고정식 설측 호선으로 해소할 수 있다.

• 악궁 확장(그림 4-9)

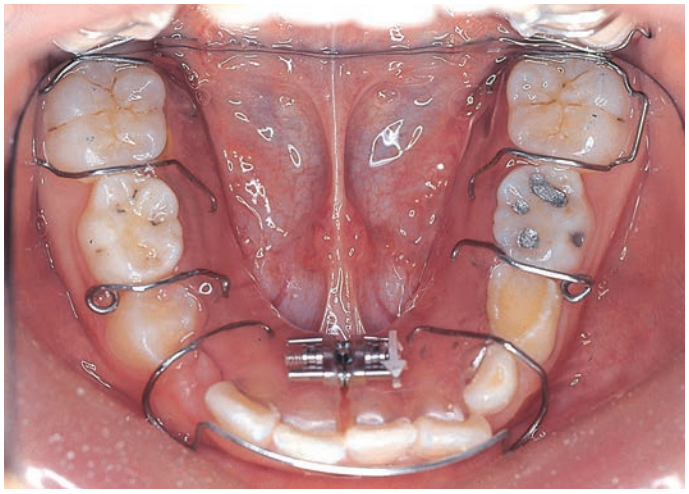

그림 4-9. 가철식 장치를 이용한 악궁 확장.

• Lip bumper, head gear 등을 이용한 구치의 후방이동(그림 4-10)

그림 4-10. Lip bumper를 이용한 구치의 원심이동.

• 고정식 교정장치

3) 심한 총생(4mm 이상)

• 악궁 확장

• 구치의 후방이동

• 제1소구치, 제2소구치, 제2대구치의 선택적 발치 후 고정식 장치 이용

5. 이소 및 맹출지연과 유착

1) 이소맹출 (그림 4-11)

- 상악 제1대구치, 상악 견치, 하악 전치(측절치) 등 국소적 원인에 의해 잘못된 위치로 맹출할 수 있지만 심한 경우 치배 자체가 전위된 위치에서 형성되기도 한다.
- 고정식 장치 등을 이용하여 재위치로 유도한다.

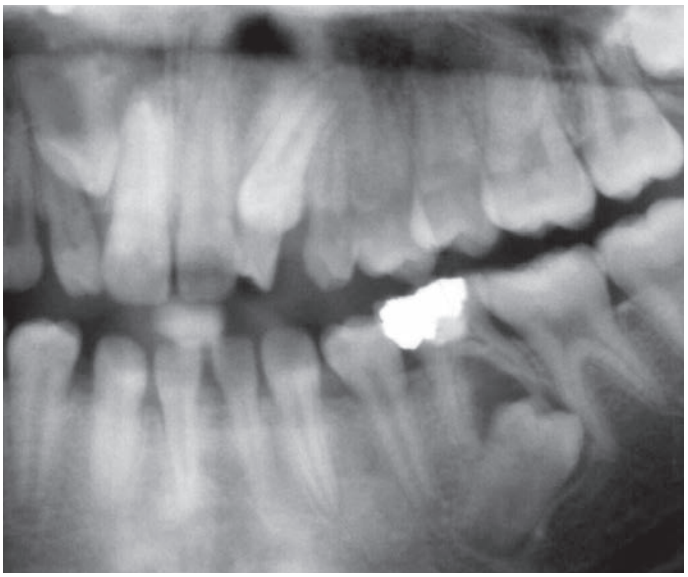

그림 4-11. 상악 견치와 하악 좌측 소구치의 이소맹출.

2) 매복에 의한 맹출지연

- 수술적인 노출(surgical exposure) 후 교정 치료(그림 4-12)
  매복치아에 button이나 브라켓을 부착한 후 가철식 장치나 호선의 훅 등을 이용하여 견인한다. 교정력은 지속적인 약한 힘을 부여한다.

A

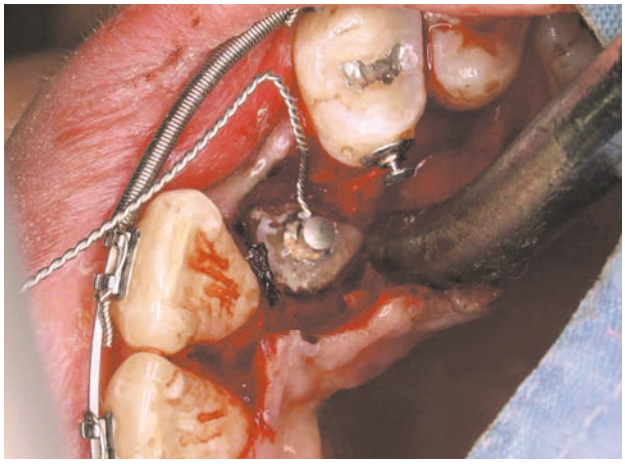

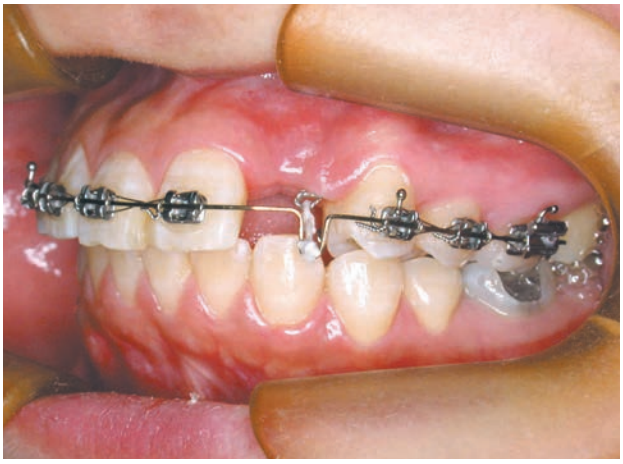

B

그림 4-12. A, B, 매복치의 경우는 외과적인 노출(A)과 견인(B)이 필요하다.

- 자가이식(autotransplantation)
  장기간의 교정치료를 할 수 없는 경우나 매복치가 극단적으로 전위된 경우에 유용하다.

- 제1대구치의 원심풍융부 하방에서 제2대구치가 locking될 경우(그림 4-13)
  Separation brass wire를 제1, 2대구치 사이에 삽입하여 제2대구치의 맹출을 유도하거나 튜브나 button에 부가적인 스프링 등을 삽입하는 고정식 장치를 이용해 치료한다.

A

B

그림 4-13. A, B, 하악 제2대구치를 정출시키기 위한 다양한 장치들.

3) 유착

① 유치의 유착

- 유구치가 유착되면 맹출과 치조골 성장이 국소적으로 정지된다.
- 인접치의 경사(tipping), 치열궁 둘레의 감소, 대합치의 과도한 맹출, 영구 계승치의 맹출장애 등이 나타날 수 있다.
- S.S. crown 등으로 교합고경을 유지해 준다.

② 영구치의 유착

- 제1대구치, 상악 견치, 상악 전치에 흔하다.
- 외과적으로 노출시키고 주의 깊게 유착치를 탈구시킨 후 이상적 위치로 교정적 이동한다.
- 유착이 재발되고 치아가 이동되지 않는다면 치조골 성장이 완료된 이후에 영구적인 수복치료.

6. 상악 전치의 순측경사

- 손가락 빨기 습관, 비정상적인 혀의 위치, 비정상적인 Bolton ratio 등에 기인한다.
- 적절한 수직적 clearance와 공간이 존재할 경우 상악 전치부를 설측경사시켜 치료 가능. 가철식 장치(Hawley type), 고정식 장치 등을 이용한다.

7. 양악전돌(bimaxillary protrusion)

- 두개를 기준으로 상악골과 하악골이 상대적으로 전방으로 위치된 골격적인 부조화를 지칭한다.
- 소구치 발치와 전치의 후방 견인을 통해 골격적 부조화를 보상하는 치료이다.
- 심한 경우는 anterior segmental osteotomy, orthognathic surgery 등을 통한 수술-교정치료를 시행한다.

8. 치조성 전돌(bialveolar protrusion, bimaxillary dental protrusion)

- 상하악 기저골의 위치는 정상이나 전치가 전돌된 경우.
- 일반적으로 치아의 크기는 정상치보다 크고 기저골은 작다.
- 고정식 장치와 발치를 통해 전치를 후방으로 견인한다.

표 4-2. 감별진단

Bialveolar protrusion	Bimaxillary protrusion
SNA, SNB는 정상이나 facial plane에 대해 $\underline{1}$ / $\overline{1}$이 전방으로 전돌된 상태	SNA, SNB가 정상보다 큰 경우

9. 성장기 아동의 구치부 반대교합

1) 치성

치조궁의 비대칭 부위를 확인하고 악궁의 확장 또는 축소를 통해 치료한다.

2) 근 혹은 기능성

치성에서는 치아를 이동시켜야 하는 반면 기능성에서는 교합조정으로 하악골 위치의 변화를 유도한다.