Question 22

성장기 어린이의 mouthguard를 제작하는 경우에 주의할 점은 무엇입니까?

Answer

성장기 어린이의 구강 내는 악골의 발육과 함께 교합에 커다란 변화가 보이므로 이 시기의 치아나 악구강계의 외상은 합병증이 생기는 경우가 적지 않습니다. 그러므로 외상을 최소한으로 예방하거나 줄여야 합니다.

규칙을 준수한 플레이를 해야 하는 것은 당연한 이야기이지만, 올바른 플레이를 한다고 해도 외상을 피할 수 없는 경우가 있습니다. 치아의 파절, 탈구 등 악구강계 외상도 예외가 아니므로 mouthguard(이하 MG로 줄임)에 익숙해지기를 바라는 의미를 포함해, 스포츠를 시작한다면 되도록 이른 시기에 MG를 사용하도록 하는 것이 바람직합니다.

종목에 따라서는 학령기부터 MG 사용이 필요합니다. 인기가 높고 경기 인구가 많은 야구, 축구, 농구, 럭비, 가라테(공수도) 등에서는 용구나 사람과의 접촉에 의한 외상이 적지 않습니다. 럭비의 경우에는 고등학생과 중학생에게는 MG 장착이 의무이고, 12세 수준에서는 장착을 추천하고 있습니다.

아래에서 주요 주의사항을 단계별로 살펴보도록 하겠습니다.

인상

구토반사가 심한 어린이도 적지 않으므로 배려가 필요합니다. 훗날까지 미치는 정신적 충격을 주는 일은 피해야 합니다.

적절한 크기의 트레이를 사용하는 것은 물론이고 구토반사가 심한 경우에는 인상재를 약간 딱딱하게 하거나, 구강에 넣는 타이밍을 늦춰 구강 내에서 유지하는 시간을 줄이거나, 치열만의 인상으로 한정하거나, 필요에 따라서는 하악 트레이를 사용해 상악의 인상을 채득하는 것도 생각해야 할 것입니다. 성장기에는 교합관계가 불안정한 경우가 적지 않은데, 대합치의 인상과 교합기록도 채득하는 것이 보다 좋은 MG 제작을 위해서는 필요하다고 생각합니다.

모형 처리

맹출 도중의 영구치는 맹출 상태와 그 후의 이동 등을 고려해 석고, 기공용 실리콘 퍼티, block out용 점토 등을 이용해 공간을 확보하는 것이 필요합니다(그림 22-1a). 그러나 그 양과 범위를 너무 크게 설정하면 유지력 저하를 초래하므로 주의하시기 바랍니다. 또한 교정치료의 동적 기간에는 외력의 영향을 받기 쉬우므로 특히 MG가 중요합니다. 모형에서 bracket 부위 등을 덮으면(인상을 채득할 때 왁스를 사용

그림 22-1 Mouthguard.

하는 것도 가능) 적합이 좋은 MG를 제작할 수 있습니다(그림 22-1b).

모형을 보관해 두면 분실했을 때 급히 제작할 수 있고, 또한 발육을 저해하지 않았다는 것을 지속적으로 확인할 수도 있습니다.

디자인

제공하는 MG의 디자인은 외상을 예방하거나 줄이기 위한 중요한 요소 중 하나입니다. 현재 제작되는 빈도가 높은 열가소성 elastomer(EVA 재료)를 이용한 vacuum type MG는 제작의 간편성, 경제성 등의 이유로 유용성이 높습니다. 그리고 많은 보고에서 볼 수 있듯이 외상의 예방효과도 결코 낮지 않다고 생각합니다.

상악 전치의 외상은 치아의 맹출기(ugly duckling stage)에 많다고 알려져 있습니다. 이 시기에 안전성을 확보하기 위해서는 MG를 장착할 때 전치부의 교합상태가 중요합니다[1]. 왜냐하면 위험을 느꼈을 때 방어를 위한 이악물기에 의해 순설측의 MG 재료와 상악 및 하악 전치를 일체화할 수 있기 때문입니다(그림 22-2a). 그러기 위해서는 전치부의 올바른 교합관계를 가진 MG 장착이 필요합니다.

일반적인 1매법(sheet 1장을 사용하는 방법) MG는 제작이 간편하고 저렴하다는 장점이 있지만 전체 치열의 교합을 확립할 수 없는 경우도 있습니다. 개량형 1매법 MG[1](그림 22-2)는 특히 전치의 맹출기나 전치부 개방교합 등 부정치열이 있는 경우에 효과적입니다. 제작은 아주 간편해서 sheet 모양 MG 재료의 thermo forming 전에 미리 교합의 회복을 바라는 부위에 재료를 부여·조정해 놓는 것뿐입니다. 개량형 1매법 MG는 1장의 sheet로도 안전성 확보에 반드시 필요한 전악의 교합 확립이 가능하고, 이제까지의 1매법 type의 단점을 어느 정도 개선할 수 있으므로 보급형으로 장점이 많다고 생각합니다. 가압성형기로 제작하는 것이 이상적이지만 접착을 배려한다면 흡인형으로도 제작이 가능합니다[자세한 것은 "Custom made type의 새로운 mouthguard 제작법"(의치약 출판)에 기재되어 있음].

유지관리

Recall은 3개월마다 시행하는 것이 추천됩니다. 그러나 MG에 구멍이 나거나 변형이 보이는 경우에는

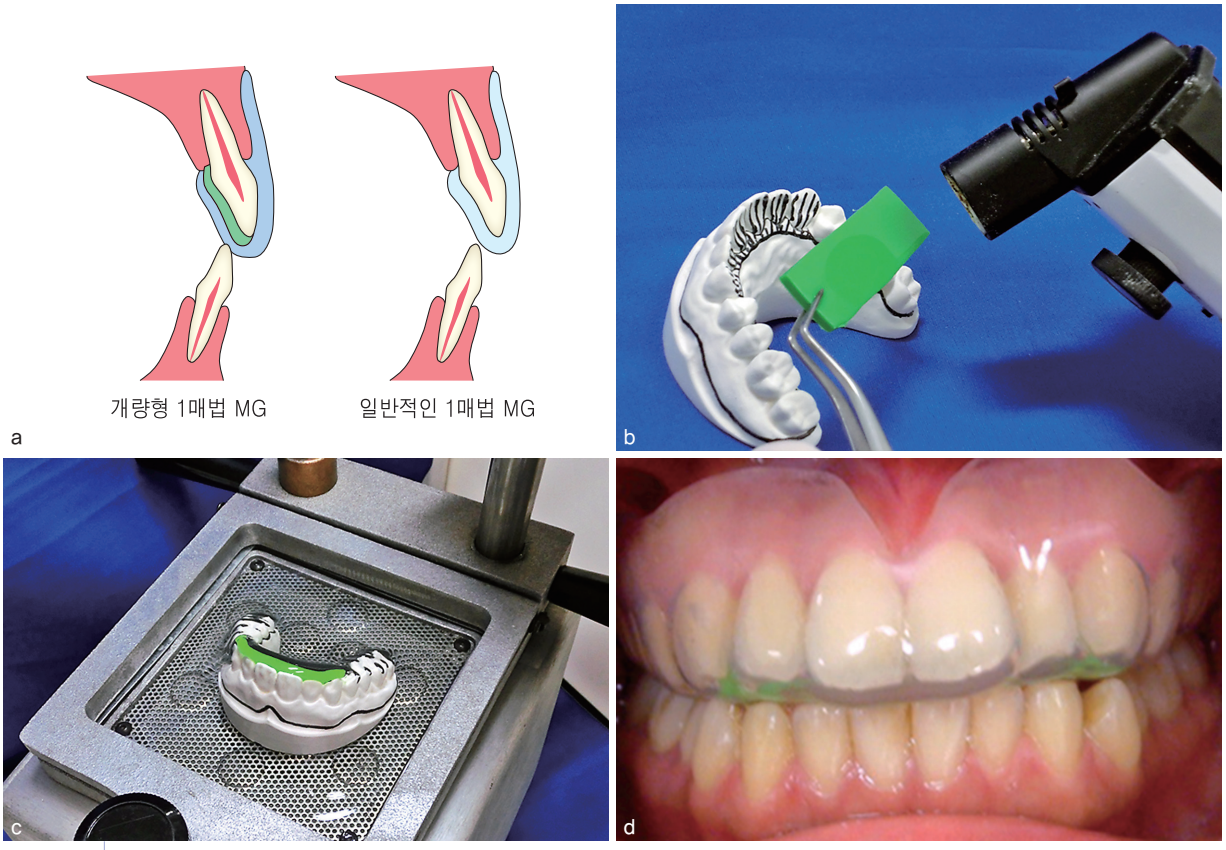

그림 22-2 개량형 1매법 MG.

되도록 빨리 연락하고 내원하는 것이 중요하다는 점을 주지해야 한다고 생각합니다. 또한 어린이의 경우에는 MG를 주머니 안에 넣은 채 세탁, 건조하는 것에 대해서도 주의가 필요합니다(그림 22-1c).

일반적인 recall에서는 먼저 연습이나 시합에서의 사용상황, 사용감, 탈락 유무, 치은의 통증 유무 등을 확인합니다. 필요에 따라 fit checker로 내면을 확인한 후 삭제합니다. 교합관계에 대해서도 확인합니다. 스포츠음료에 의해 치아가 뿌옇게 되는 것에도 주의가 필요하므로 사용 후의 청소도 확인할 필요가 있습니다.

참고문헌

1) Takeda T, et al. Are all mouthguards the same and safe to use? Part 2. The influence of anterior occlusion against a direct impact on maxillary incisors. Dent Traumatol. 2008;24 (3) :360-365.

Takede Tomotaka(武田友孝), Nakajima Kazunori(中島一憲)
도쿄 치과대학 구강건강과학강좌
스포츠치학 연구실

Question 23

Mouthguard는 스포츠 종목에 따라 바꾸어 제작할 필요가 있습니까?

Answer

스포츠 상해는 외상과 장애로 분류되는데, 외상이란 넘어지거나 충돌할 때 등의 외력에 의해 순식간에 일어나는 조직손상으로 악구강계에서는 치아의 파절, 탈구, 악골 골절 등이 있습니다. 한편 장애는 반복되는 과도한 부하에 의한 통증을 비롯한 여러 증상 등 만성적인 것으로서 치아의 교모, 보철물의 파손, 치주조직의 손상, 턱관절이나 저작근의 통증 등이 있습니다. Mouthguard(MG) 사용의 주요 목적은 스포츠 활동을 할 때 악구강계 외상을 예방하거나 줄이는 것입니다.

스포츠 종목에 따른 악구강계 스포츠 외상의 빈도와 정도는 MG의 설계·선택(사용재료, 두께, 피복 범위, 장착하는 쪽의 결정 등)에 크게 관여한다고 생각합니다. 농구, 럭비, 미식축구, 라크로스, 하키, 수구, 권투, 가라테(공수도) 등의 외상이 많은 contact 스포츠나 collision(충돌) 스포츠에서는 외상 다발부위와 상악 전치를 보호해야만 하므로 상악에 장착해야 합니다(중도의 하악전돌인 경우에는 다릅니다). 또한 중증 외상이 많은 종목에서는 MG의 두께와 사용재료[1)]를 고려해야 합니다. 권투 선수는 두꺼운 MG를 좋아할 것입니다. 한편 weight lifting(역도), power lifting, 카누, 보드 등의 경우처럼 장애를 예방하거나 줄이는 것을 주요 목적으로 사용할 때는 위화감이나 발음에 대한 영향을 생각해 하악에 장착하는 경우도 적지 않고 두께도 얇은 것이 좋은 경우가 많은 것 같습니다.

또한 종목에 따라 MG 색에 관한 규칙도 서로 다르기 때문에 주의가 필요합니다. 그리고 MG의 설계에 관여하는 인자인 나이, 성별, 구강 내 상태(외상 기왕력의 유무, 치료·보철물의 유무, 치열부정 등), 경기 수준, 포지션 등도 고려해 적합하고 안정성이 높으며 착용감이 좋은 MG를 제공해야 한다고 생각합니다.

Custom made type MG가 안정성, 장착감 및 발음 등에서 우수하다는 사실은 말할 필요도 없습니다. 그러나 MG를 장착한 상태에서 일어나는 외상도 적지 않게 보고되고 있습니다. 이번에는 지면 관계로 특수한 type인 hard & space type, 하악 type 및 상·하악에 장착하는 type을 소개하고자 합니다. 또한 개량형 1매법 MG에 관해서는 Q22를 참고하시기 바랍니다.

악구강계 스포츠 외상의 발생을 볼 수는 있지만 사용이 많지 않은 종목 또는 보급된 type으로는 1매법 MG(그림 23-1a)가 많다고 생각합니다. 그러나 MG 재료는 가열성형으로 두께가 감소됩니다. 그리고 감소율은 부위와 성형기의 종류 등에 따라 서로 다른데, 교합면에 해당하는 부분에서는 두께의 감소가 적고 외상이 가장 많아 두께가 필요한 상악 전치부에서는 가장 얇아집니다. 1매법 MG로는 외상 예방효과를 충분히 얻을 수 없는 경우가 적지 않으므로 2매의 sheet를 사용하는 laminate type의 MG가 필요하다고 생각합니다. 외상이 빈발하는 종목에서는 laminate type을 사용하는 것이 바람직합니다.

현재 상악 전치에 대한 안전성이 가장 높은 type으로는 충격력을 분산시키면서도 충격흡수 능력을 향상시키는 hard & space type MG[1)]가 있습니다. 이 type은 외상의 호발 부위인 상악 중절치, 보철 치아,

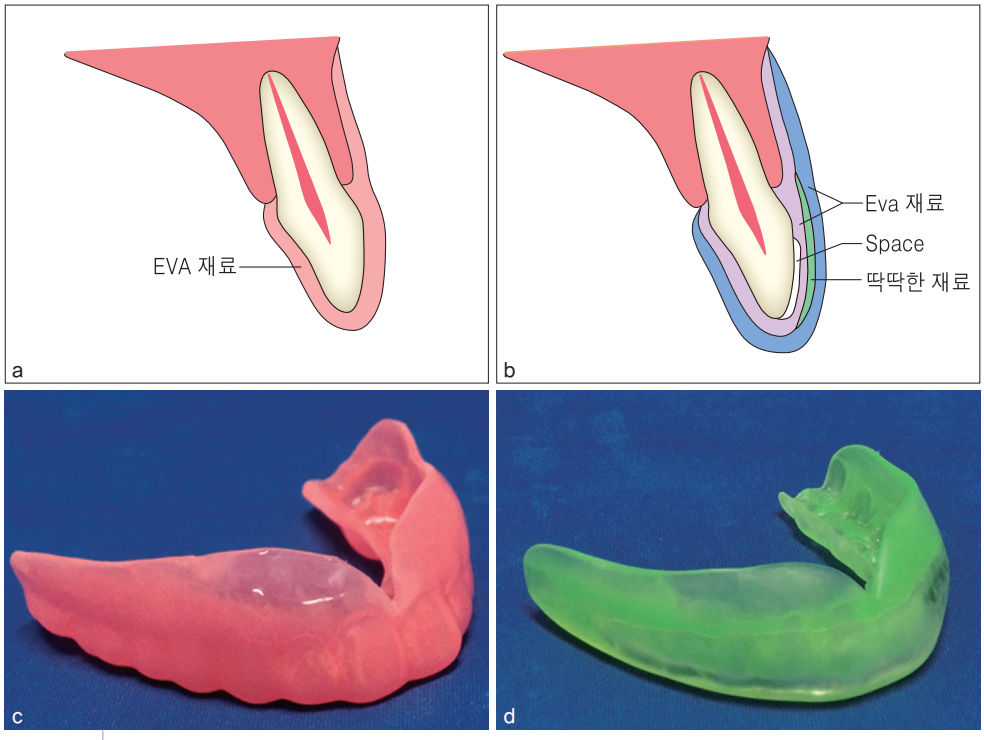

그림 23-1 Vacuum type mouthguard(**a, c**)와 hard & space type mouthguard(**b, d**).

외상의 기왕력이 있는 치아 등을 적극적으로 보호할 목적에서 2매의 EVA 재료 사이에 딱딱한 재료(아크릴 재료 등)를 넣어 충격력을 넓게 분산시키고, 나아가 안전성을 보다 높이기 위해 MG의 내면과 순측 치면 사이에 0.5mm 정도의 space를 설계한 것입니다(그림 23-1b, d). MG 순면의 두께는 3mm 정도로 마무리할 수 있으며 안전성이 높아 보급되기를 희망하고 있습니다.

하악에 장착하는 type(그림 23-2a)은 장애를 예방하거나 줄이는 것을 주요 목적으로 사용하는 종목, 또는 face guard를 장착함으로써 상악 전치의 안전성이 확보되었지만 하악의 충격적인 폐구에 의한 상악 전치의 외상을 예방할 필요가 있는 종목, 하악 하면에 대한 외력으로부터 뇌진탕을 예방할 필요가 있는 종목, 과도한 교합압에 의한 상·하악 전치의 교모를 예방할 필요가 있는 종목, 하악의 안정을 도모할 필요가 있는 종목에 이용됩니다.

상·하악에 장착하는 type[2](그림 23-2b, c)은 종목에 따라 선택하기보다는 선수의 구강 내 상황에 따라 선택하는데, 현저한 치열부정으로 인해 상악의 MG만으로는 연조직의 외상을 예방할 수 없는 증례나 하악 전치에 충격을 받은 증례에서 2차적인 외상의 예방에 효과가 있다고 생각합니다.

그림 23-2 하악에 장착하는 type(**a**)과 상·하악에 장착하는 type(**b, c**).

참고문헌

1) Takeda T, et al. Does hard insertion and space improve shock absorption ability of mouthguard?. Dent Traumatol. 2006 ; 22 (2) : 77-82.

2) Takeda T, et al. Paired maxillary and smaller mandibular mouthguard for rugby player with malalignment. Dent Traumatol. 2014 ; 30 (1) : 76-80.

Takeda Tomotaka(武田友孝), Nakajima Kazunori(中島一憲)

도쿄 치과대학 구강건강과학강좌

스포츠치학 연구실

Question 24

구강 내에 충전된 아말감이 있을 때 제거해야 합니까?

Answer

'수은에 관한 미나마타 조약'

2013년 10월 '수은에 관한 미나마타 조약'※이 채택, 서명되었습니다. 이 조약은 지구 규모의 수은 및 수은화합물의 인위적인 배출로부터 인류의 건강이나 환경을 보호하기 위해 수은을 국제적으로 관리하는 것을 목표로 하는 것입니다. 법적 구속력이 있는 문서(조약)로 제정되었기 때문에 정부 간 교섭위원회가 2010년 이후 몇 차례 개최되어 2013년 1월 제5회 위원회에서 조문의 안이 합의된 것을 받아들여 구마모토시와 미나마타시에서 개최된 외교회의에서 조약이 채택, 서명되었습니다. 이후 50개 나라가 비준, 체결하고 나서 90일 후에 발효되어 그 시기는 아마도 2016년 무렵※※이 될 것이라고 이야기합니다[1].

이 조약에서는 신규의 수은광산 개발이나 기존의 광산에서 수은 산출을 금지하는 것과 수은의 수출입에 제한을 두는 것, 2020년까지 전지나 조명기구, 체온계, 혈압계 등 수은 첨가제품의 제조·수출·수입을 원칙적으로 금지하는 것에 더해 치과용 아말감 사용을 줄이는 것이 포함되어 있습니다.

환자의 구강 내 아말감을 제거해야 하는가

Shofu는 세계 최초로 둥근 모양의 아말감을 개발, 상품화하는 등 품질이 좋은 치과용 아말감을 일본 및 해외에 제공해 널리 임상가의 사랑을 받았습니다.

그러나 일본에서는 이미 수은을 이용한 아말감 사용을 자중하는 움직임이 있고, Shofu는 2006년 6월에 아말감 제조를 중지했습니다. 하지만 아말감 자체를 손에 넣기 매우 어려워진 현재에도 연간 수만 증례의 아말감 수복이 보험진료로 청구되는 실정입니다.

이미 일본에서는 거의 사용하지 않는 재료이지만 중고등학생 이상 국민의 구강 내에서는 아직도 아말감 충전이 있는 경우가 있습니다. 이때 임상에서 아말감 수복물을 제거해야 하는지, 하면 안 되는지에 대해 망설이는 치과의사가 많다고 생각합니다. 아말감 수복의 개수가 복수인 피험자의 모발에 함유된 수은 농도는 아말감 수복이 보이지 않는 피험자에 비해 유의하게 높고, 수복 개수와 상관관계를 보인다는 보고가 있습니다[2].

하지만 그렇다고 해서 구강 내에 아말감이 있으면 제거해야 한다고 생각하는 것은 너무 극단적이라고 생각합니다. 왜냐하면 제거할 때 많건 적건 아말감을 절삭하게 되는데, 오히려 그 분진이 체내에 함입될 위험성이 높을 뿐만 아니라 진료실이나 하수 등의 환경에 미치는 영향도 생각해야 하기 때문입니다. 또한 절삭 중의 열에 의해 수은이 증기화할 위험도 고려해야 합니다. 따라서 일본 치과의사회와 일본 치과보존

학회는 우식의 재발 등 재수복의 필요가 있는 경우를 제외하고는 아말감을 제거할 필요가 없다는 견해를 표명하고 있습니다[3,4].

아말감을 제거할 때의 주의사항

환자의 희망 등으로 어쩔 수 없이 제거하는 경우에는 러버댐을 장착하고 주수하면서, suction으로 절삭편을 흡인하는 환경을 정비할 필요가 있습니다. 또한 현재의 minimal intervention(MI)의 흐름에서는 건전치질을 제거하는 것은 되도록 피하게 되어 있지만, 일본 치과보존학회에서는 아말감 제거에 한해 주위 치질(언더컷 부위)을 일부 삭제해 아말감 수복물의 삭제량을 줄이고 나서 hand instrument를 이용해 한꺼번에 제거하는 것을 추천하고 있습니다.

현재 일본 치과의사회는 아말감 제거가 환경에 미치는 영향을 진료실 수준에서 배려할 수 있도록 일본 치과기계공업 협동조합과 공동으로 아말감용 간이형 trap 개발에 들어갔습니다[3]. 시판이 되기까지는 좀 더 시간이 걸리겠지만 언젠가는 이러한 장치가 각 치과의원에 상비되는 시대가 올 것이라고 생각합니다.

또한 현재의 치과대학 학생이나 비교적 젊은 세대의 치과의사는 아말감 자체를 취급한 경험도 없으므로 금은팔라듐 합금의 금속 인레이 수복과 아말감 수복을 구별할 수 없습니다. 구별할 수 없다면 아말감과 흡사한 금속 인레이를 제거해버리는 경우도 충분히 생각할 수 있습니다. 따라서 앞으로 교육현장에서도 아말감에 대한 최소한의 지식을 학생이나 젊은 치과의사에게 교육할 필요가 있다고 생각합니다.

역주

※ 1953년경부터 구마모토현 미나마타시의 해변 주변에서 집단 발생한 수은 중독성 신경 질환을 미나마타병이라고 한다. 수은에 관한 조약도 미나마타시의 이름을 따 미나마타 조약이라고 부른다.

※※ 참고로 이 조약은 2017년 8월 16일에 발효되었다.

참고문헌

1) 環境省.「水銀に関する水俣条約」の概要. 平成25年9月. http://www.env.go.jp/chemi/tmms/convention/treaty_outline.pdf (2017年2月1日閲覧)

2) Ryo K, et al. Correlation between mercury concentrations in hair and dental amalgam fillings. Anti-aging Med. 2010; 7 (3) : 14-17.

3) 日本歯科医師会. 歯科用アマルガムの使用に関する見解. 日歯発第1355号. 平成25年10月25日.

4) 日本歯科保存学会アマルガム使用に関する検討委員会. アマルガム, 水銀の取り扱いに関する注意事項 (一般臨床医向け) . http://www.city.otsu.lg.jp/ikkrwebBrowse/material/files/group/71/5268f774004.pdf (2017年2月1日閲覧)

5) 日本歯科保存学会アマルガム使用に関する検討委員会. 歯科用アマルガム (に含まれる水銀) に関するQ&A集. http://www.ousda.jp/cmsdesigner/data/entry/saisin_news/saisin_news.03922.00000002.pdf (2017年2月1日閲覧)

Kameyama Atsushi(亀山敦史)

도쿄 치과대학 보존수복학강좌

첫 출간: Vol.114 No.3 (2014)

Question 25

근관이 개방되지 않을 때 어떻게 하면 좋습니까?

Answer

근관 협착의 원인

근관이 협착되는 원인은 여러 가지를 생각할 수 있는데, 보통 생활치에서는 치수에 어떠한 자극이 계속 가해졌을 때 그 자극에 대한 방어기전으로 석회화가 진행되는 경우를 생각할 수 있습니다. 교합성 외상이나 우식, 치아의 균열 등 여러 가지 외래 자극이 원인이 되어 일어나는 협착과 나이에 동반하는 치수결석 등에 의한 협착(이른바 이영양성 석회 병변, dystrophic calcification)이 있으며, 환자의 나이나 각 증례에 따라 대처를 고려할 필요가 있습니다. 특히 상악 제1대구치 근심협측 치근의 제2근관(MB2)은 협착되기 쉬우므로 놓치는 경우가 많습니다.

한편 이미 근관 충전이 되어 있는데 증상이 재발해 재근관치료를 시행하는 경우에는 이전 치과의사가 시행한 부적절한 처치, 다시 말해서 ledge나 step(그림 25-1) 등 잘못된 형태로 형성된 근관 형성에 의해 그 아래의 근관이 협착되는 경우도 있습니다.

협착 근관에 대한 대처법

먼저 통법대로 chamber opening을 시행한 후 근관 입구라고 생각되는 부위의 탐색부터 시작합니다.

현미경 설비가 있는 경우에는 현미경을 보면서 관찰하는 것이 바람직하다는 사실은 말할 필요도 없습니다. 여기서 근관과 근관을 연결하는 구(relative groove)(그림 25-2)를 관찰할 수 있다면, 그 구를 초음파 tip으로 따라가면 근관을 발견하는 경우도 있습니다. 하지만 초음파 tip을 사용하는 것은 치질을 쓸

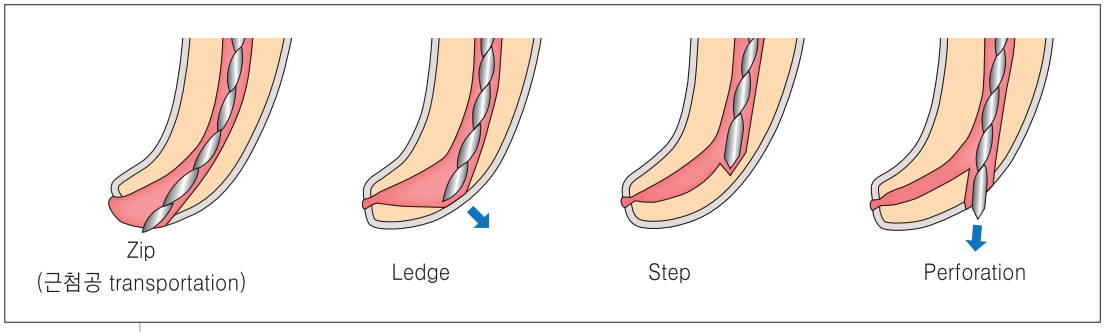

그림 25-1 근관 형성의 잘못된 형태.

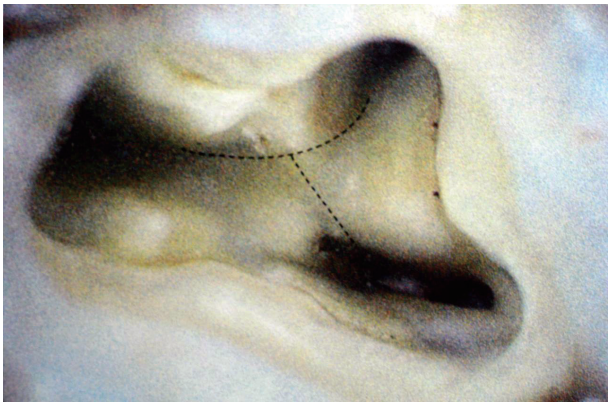

그림 25-2 상악 제1대구치 chamber floor의 relative groove(점선).
근관 입구 위치의 지표가 된다.

데없이 절삭할 위험성이 있으므로 X-ray 사진으로 확인하면서 처치하는 등 신중한 조작이 필요합니다. 또한 근관의 협착 때문에 생활치인지 아닌지가 불분명한 증례에서 처치할 때 마취하지 않고 시행하는 경우에는 치수에 대한 자극으로 환자가 통증을 호소할 때도 있으므로 근관 입구의 위치를 찾을 때 참고가 되는 경우도 있습니다.

한편 현미경 설비가 없는 경우라도 근관치료 임상 경험이 풍부한 치과의사라면 손가락 끝의 감각으로 근관을 발견할 가능성이 높습니다. 이러한 경우에는 먼저 다이아몬드 instrument로 근관 입구라고 생각되는 부위를 가볍게 제거한 후, hand H file에 EDTA 제제를 묻혀 그 부위에 넣고 이른바 pecking motion(새가 부리로 모이를 쪼는 모양)과 같은 동작으로 근관을 찾습니다.

참고로 file의 굵기가 너무 가늘면 응력에 약해 곧바로 구부러지므로 필자는 ○○번 file을 사용하는 경우가 많습니다. File 끝에 걸리는 저항을 느낄 수 있으면 거기가 근관입니다. 이때 H file을 사용하는 것이 중요한데, 왜냐하면 H file의 역삼각형 단면 구조 때문에 근관 입구에서 걸릴 가능성이 많기 때문입니다.

석회화는 치관측에서부터 일어나므로 근관 입구를 발견할 수 있으면 근첨측의 근관에는 부드럽게 도달하는 경우가 많습니다. 근관 입구를 찾고 근관 내로 삽입할 수 있으면 서두르지 말고 근관 입구를 flare 형태로 확대한 후 통법대로 근관 확대·형성을 시행해도 좋습니다.

필자의 경험에 의하면, 먼저 현미경으로 근관 입구라고 생각되는 부위를 확인하고 초음파 tip으로 그 부위를 몇 초 동안 탐색한 후 EDTA 제제를 묻힌 H file을 이용해 조작하면, 손가락 감각으로 근관을 찾아낼 확률이 높습니다. 현미경과 초음파 tip만으로 모두 해결된다고 이야기하면 오해를 사는 경우도 많지만, 지나치게 삭제할 리스크가 높아지기 때문에 위험한 것은 사실입니다.

한편 현미경으로도 근관을 찾을 수 없고 손가락 감각으로도 찾아지지 않는 경우에는 무리하게 개방할 필요가 없다고 생각합니다. 이미 설명했듯이 특히 현미경을 보면서 초음파 tip을 사용해 무리하게 형성하면 생각하지 못한 방향으로 천공을 일으킬 가능성이 있으므로 지나치게 찾는 것은 금물입니다.

완전히 협착되어 근관을 발견할 수 없는 경우에는 형성된 부위까지 근관 내를 EDTA 제제와 차아염소산나트륨 제제로 잘 세정한 후, 수산화칼슘 제제인 'Calvital®'을 2~4주에 1회의 비율로 첩약하고 경과를 관찰합니다. 수산화칼슘 제제 특유의 강알칼리성이 상아세관을 통해 근관 전체로 퍼지면 환경변화가 일어나, 결과적으로 해당 부위가 소독되어 근첨병변이 있는 치아라도 치유를 향해 가는 경우도 있습니